Lane Medical Library

Über Aneurysmen der Bauchaorta auf Grund zweier auf der chirurgischen und inneren Abteilung des Berliner Lazarus-Krankenhauses beobachteter Fälle.

Inaugural-Dissertation

zur Erlangung der medizinischen Doktorwürde an der

Friedrich Wilhelms-Universität zu Berlin

Von

Franz Streitz,

approbierter Arzt aus Berlin.

Tag der Promotion: 28. 4. 1930.

321

Gedruckt mit Genehmigung

der

Medizinischen Fakultät der Universität Berlin

Dekan: Prof. Dr. Friedrich.

Referent: Prof. Dr. Köhler.

Korreferent: Geh. Rat Prof. Dr. Bier.

Dem Andenken meines verstorbenen Vaters
und meiner lieben Mutter
in Dankbarkeit gewidmet.

Unter einem Aneurysma versteht man bekanntlich eine Erweiterung des mit krankhaft veränderter Wand versehenen Arterienrohres. Seine Entstehung beruht darauf, daß durch den Blutdruck eine meist weniger widerstandsfähige Stelle der Arterienwandung seitlich vorgebaucht, oder daß an einer solchen Stelle das Gefäßrohr im Ganzen erweitert wird.

Ich will hier nicht auf die einzelnen wissenschaftlich zu unterscheidenden Formen und Arten von Aneurysmen näher eingehen und bezüglich ihrer Aetiologie auch nur erwähnen, daß bei der Aneurysmabildung etwas vorausgehen muß, was die Gefäßwand in ihrer Widerstandsfähigkeit und Elastizität schwächt und gegen den Blutdruck nachgiebig macht.

Als Ursache dieser Erscheinungen sind ja erfahrungsgemäß neben der gewöhnlichen Atherosklerose und der auf Syphilis beruhenden schwieligen Form derselben einfach atrophische oder fettig degenerierende Prozesse der Tunica media und für manche Fälle auch traumatische Läsionen der Gefäßwand zur Erklärung herangezogen worden.

Die bei weitem größten und gefährlichsten Aneurysmen sitzen nun an der Aorta, und zwar am häufigsten an ihrem ascendierenden Teil; des weiteren am Arcus aortae und an der Aorta descendens. Bedeutend seltener sind diejenigen der Aorta abdominalis unterhalb des Zwerchfells.

Zwei Fälle nun von Aneurysmen der Bauchaorta, von denen der eine auf der chirurgischen, der andere auf der inneren Abteilung des Berliner Lazarus-Krankenhauses zur Beobachtung kam, verdienen, zumal wenigstens der eine zu den selteneren Fällen dieser an und für sich nicht häufigen Krankheit gehört, in vorliegender Arbeit mitgeteilt zu werden.

Während ich den ersten Fall — glücklicherweise den weniger interessanten — bezüglich Anamnese, Befund und Sektionsbericht nur unzureichend und lückenhaft zu schildern vermag, bin ich in der Lage, über den zweiten, wegen seines selteneren Krankheitsverlaufes bemerkenswerten Fall, wie er nach Durchsicht der Gesamtliteratur kaum je veröffentlicht worden sein dürfte, ziemlich genau Bericht zu erstatten.

Ich lasse zunächst die Krankengeschichten folgen, um anschließend daran die heute üblichen therapeutischen Maßnahmen anhand der Literatur einer kritischen Betrachtung zu unterziehen.

I. Fall.

Es handelte sich um die 33 Jahre alte Haushaltstütze Annemarie v. S., die am 3. 06. 1925 auf der chirurgischen Station des Lazarus-Krankenhauses aufgenommen wurde.

Anamnese: Die Patientin war angeblich früher nie organisch krank. Seit ca. 6 Wochen hat sie keinen rechten Appetit mehr und erst seit etwa 8 Tagen bemerkt sie ein schweres Gefühl im Unterleib. Sonst hat die Kranke keinerlei Beschwerden.

Befund: Die Untersuchung des gesamten Oberkörpers, der Extremitäten und des Nervensystems ergibt keine Abweichung von der Norm.

Abdomen: Links oberhalb des Nabels eine kleine Vorwölbung, die durch eine die ganze linke Bauchseite einnehmende, derbe, großknollige, nicht druckempfindliche und nach oben bis zum Rippenbogen reichende Geschwulst hervorgerufen wird. In der Tiefe im kleinen Becken ist der Tumor nicht mehr deutlich, palpabel, im übrigen aber anscheinend gut verschieblich und von undeutlicher Pulsation.

Die gynäkologische Untersuchung zeigt virginelle äußere Genitalien. Der Uteruskörper ist nicht sicher vom Tumor abgrenzbar. Auch hier keine Druckempfindlichkeit.

Diagnose: ante operationem: Myoma uteri permagnum,
post primam operationem: Pankreascyste,
post secundam operationem: Aneurysma spurium der Aorta abdominalis.

Therapie und Verlauf: 1. Operation am 3. 7. 1925 — Operationsbericht. Unterer Medianschnitt. Unter den vorliegenden Dünndarmschlingen findet sich ein etwa mannskopfgroßer, harter Tumor im Mesenterium, der durch eine wurstförmige Ausziehung cranial bis in die Oberbauchgegend, scheinbar zum Pankreas hinaufreicht. Zur Erlangung besserer Uebersicht Verlängerung des Medianschnittes bis zum Processus xiphoideus. Die Vorderseite des Tumors liegt jetzt frei sichtbar in der Bauchhöhle, sein Ursprung ist nicht mit Sicherheit festzustellen. Der Tumor fühlt sich hart an und zeigt im Augenblick keine Pulsation. Man gewinnt zuerst den Eindruck eines soliden Tumors. Die Probe-

punktion ergibt jedoch blutig-serösen Inhalt innerhalb eines Hohlraumes mit dicker, starrer Wand. Nach Herausziehen der Punktionsspritze scheint der Tumor leicht zu pulsieren, was als fortgeleitete Pulsation bei der Nähe der Bauchaorta angesprochen wird. Die Diagnose wird auf eine nicht exstirpierbare Pankreascyste gestellt. Daher wird die Cystenwand in die Bauchdecken eingenäht und der Rest des Bauchschnittes geschlossen zur späteren Eröffnung der Cyste.

5. 7. Die Untersuchung der durch die Punktion gewonnenen blutig-serösen Flüssigkeit ergibt im Verdauungsversuch mit Karmin-Fibrin das Vorhandensein von Trypsin. Es wird dies aber wegen der Beimengung von Blut als nicht beweisend für die Pankreas-Abstammung der Geschwulst angesehen.

6. 7. 2. Operation: Bei Eröffnung der vermeintlichen Cyste 3 Tage später entleeren sich große Mengen geronnenen und dann flüssigen arteriellen Blutes. Patientin kollabiert. Schnelle Tamponade des Einstichs; die Blutung steht. Kochsalzinfusion, Adrenalin.

Die Kranke kann sich von dem Blutverlust nicht wieder erholen. Nach einer Stunde Schwinden des Bewußtseins und des Pulses trotz reichlicher Flüssigkeitszufuhr und Excitantien. Um $12\frac{1}{2}$ Uhr Exitus letalis.

Die Sektion ergibt ein etwa zwei Fäuste großes Aneurysma spurium der Aorta abdominalis oberhalb der Gabelung in die Iliacae communes, die aus diesem Aneurysma sich abzweigen.

Leider war die Eröffnung der übrigen Körperhöhlen nicht, die der Bauchhöhle nur in sehr beschränktem Umfange gestattet.

2. Fall.

betrifft das 48 Jahre alte Wirtschaftsfräulein Anna G., deren Aufnahme am 4. 5. 1926 auf der inneren Station desselben Krankenhauses erfolgte.

Anamnese: Familienanamnese o. B.

Außer Masern können sonst keine Kinderkrankheiten angegeben werden. Mit 16 Jahren Beginn der Menstruation, die bis zum 36. Lebensjahr immer regelmäßig alle 28 Tage eintrat und jedesmal 3—4 Tage dauerte. Dann aber stellten sich immer stärker werdende Menorrhagien ein. Mit 38 Jahren mußte sich Patientin wegen eines Gebärmuttergewächses und starker Blutungen einer Operation unterziehen (supravaginale Uterusexstirpation mit Entfernung beider Ovarien). Seitdem sistiert die Monatsregel. Eine Gravidität wird negiert.

In den letzten Wochen nun zunehmende Schmerzen im linken Oberbauch, die nach dem Kreuz zu ausstrahlen und auch hier vorwiegend auf der linken Seite empfunden werden. Nach den Mahlzeiten sollen diese Schmerzen intensiver auftreten, verbunden mit Uebelkeitsgefühl, das anfangs ohne Erbrechen blieb, späterhin aber und jetzt von vereinzeltem Erbrechen geringer Speisereste und gelblich gefärbten, bitter schmeckenden Mageninhalts begleitet sein soll. Patientin hat weder Gelbsucht noch Gallensteinanfälle gehabt, nie Blut oder Schleim im Stuhlgang

bemerkt oder an Hämorrhoiden gelitten. Außer den schon erwähnten Schmerzen klagt sie vorwiegend noch über zunehmende Appetitlosigkeit, Gewichtsabnahme und Stuhlverstopfung. Ferner sollen auch häufige Beschwerden im linken Unterbauch auftreten, die als versetzte Blähungen gedeutet werden, da sie mit Tenesmen und häufigen Flatus verbunden sind.

Befund: Mittelgroße Patientin in dürftigem Ernährungs- und Kräftezustand. Mäßige Blässe der Haut und sichtbaren Schleimhäute. Gewebsturgor erhalten. Gesichtsausdruck ängstlich, Atmung regelmäßig.

Augen: Pupillen gleichweit, reagieren auf Lichteinfall und Konvergenz.

Zunge: grauweißlich belegt, feucht; foetor ex ore.

Hals- und Rachenorgane: o. B.

Thorax: flach, symmetrisch; genügende Atemexkursionen.

Pulmo: Grenzen links hinten unten kaum verschieblich; rechts gut verschieblich. Perkutorisch läßt sich links hinten unten bis zur Axillarlinie eine zwei Querfinger breite Schallverkürzung feststellen. Auskultatorisch hört man dort abgeschwächtes Atmen; im übrigen Vesikuläratmen.

Cor.: Grenzen absolut und relativ innerhalb der Norm. Töne rein; geringe Akzentuation des 2. Pulmonaltons. Puls regelmäßig, mittelkräftig, mäßig gefüllt.

Abdomen: Alte vom Nabel abwärts ziehende Laparatomienarbe o. B. Bauch weich, wenig meteoristisch. Leber handbreit unter dem Rippenbogenrand; geringer diffuser Druckschmerz. Gallenblase nicht palpabel. Milz desgl. nicht zu tasten. Nierengegend frei. Kein Ascites.

Im linken Oberbauch Druckschmerz 4 Querfinger breit von der Medianlinie unter dem Rippenbogenrand. Daselbst eine unbestimmte Resistenz, die sich nach oben zu nicht abgrenzen läßt. Undeutlich fühlbare Pulsation der Aorta abdominalis.

Im linken Unterbauch oberhalb der Beckenschaufel bei tiefem Druck Schmerzhaftigkeit und mäßig ausgesprochen gurrende Darmgeräusche. Peristaltik auskultatorisch lebhaft. Keine Muskelspannung, keine Hernie. Sehr intensiver Druckschmerz am Quadratus lumborum links bis nach vorn und über und zwischen der 9., 10. und 11. Rippe.

Extremitäten: Alte Radiusfraktur am rechten Unterarm mit Behinderung der Pronation.

Gynäkologisch: Scheide o. B. Portio derb; Muttermund grübchenförmig. Uterus nicht palpabel. Adnexe nicht zu fühlen.

Reflexe: regelrecht.

Harn: Spuren von Eiweiß; Saccharum negativ. Sediment o. B. Urobilinogen schwach positiv.

Blut: Wassermann negativ.

Magensaft: Reaktion sauer, Congo plus. Freie HCl 14, Gesamtacidität 34, Milchsäure negativ, Sanguis negativ.

Stuhl: Sanguis wiederholt negativ.

Diagnose: Verdacht auf Tumor.

Verlauf und Therapie: 5. 5. 1926. Sehr bald stellt sich ein bis zur Hälfte des Schulterblatts reichender, linksseitiger Pleuraerguß ein, der bei der Punktion eine leicht sanguinolente, im Ganzen klare Flüssigkeit ergibt. Die mikroskopische Untersuchung zeigt keine Bakterien von besonderem Zellbefund. Klinisch und röntgenologisch kein Anhaltspunkt für eine Tbc. Klagen über Schmerzen an den oben angegebenen Stellen halten trotz Salicylate, Atophanyl und Wärmeapplikation an. Temperaturen bis 38,2.

10. 5. Das Pleuraexsudat hat sich nach der Punktion von 800 ccm sehr bald wieder aufgefüllt. Im übrigen unveränderter objektiver Befund und subjektives Befinden. Die Patientin klagt jetzt häufiger über Schmerzen im linken Unterbauch, denen kein objektiver Tastbefund und Stuhlbefund entspricht.

18. 5. Die Patientin hat Temperatursteigerungen bis 37,8. Das Pleuaexsudat ist unverändert, ebenso die Schmerzen. Die hyperästhetische Zone, die vom linken Oberbauch bis zum linken Kreuz zieht, läßt sich nicht im Sinne eines Dermatoms (Head) mit Sicherheit feststellen. Zunehmende Appetitlosigkeit und Gewichtsabnahme (in 14 Tagen 3 Pfd.).

22. 5. Zwei Tage lang über der Herzspitze in fünfmarkstückgroßer Ausdehnung systolisches und diastolisches rauhes Reiben, das als perikarditisches gedeutet wird. Der übrige Befund am Cor unverändert. Linke Herzgrenze wegen des pleuritischen Ergusses nicht genau perkutierbar. Alle sonstigen Beschwerden der Patientin bestehen unverändert fort. Der Befund im Abdomen wechselt in bezug auf die fühlbare Resistenz im linken Oberbauch. Kein Anhaltspunkt für einen paranephritischen Absceß oder Empyembildung. Temperaturen bis 38,0. Nirgends lokale oder diffuse peritonitische Symptome.

27. 5. Plötzlicher Kollaps mit kleinem frequenten Puls, kaltem Schweiß, kühlen Extremitäten und sehr blassem Aussehen. Intensive Schmerzen im linken Oberbauch. Herztöne paukend. Exitus unter den Zeichen innerer Verblutung.

Sektionsbericht: Die tagsdarauf am 28. 5. 1926 vorgenommene Sektion ergab folg. Leichenbefund: Mittelgroße, sehr schwächlich gebaute, ungemein blutarme und magere Leiche mit dürftiger Muskulatur. Alle Körpergewebe sind wasserreich. In der linken Brusthöhle finden sich neben leicht geröteten, wäßrigen Ausschwitzungsmassen, in denen lockere Faserstoffgerinnsel schwimmen, große Mengen von rotem Blutkuchen, insgesamt wohl 2 Liter. Die linke Lunge ist völlig kollabiert, fast ganz luftleer und mit dünnen Faserstofflamellen überzogen, die auch meist etwas rötlich sind. Der Unterlappen ist am verdickt anzufühlenden Mediastinum dicht oberhalb des Zwerchfells angebacken. Unter dem Zwerchfell in gleicher Gegend ist der Magengrund angewachsen. Unter- und innerhalb des Zwerchfellteiles, durch den die Aorta hinzieht, fühlt man eine kuglige Auftreibung. Durch einen Schlitz im Zwerchfell, der röt-

liche, blutbeklebte Ränder hat, öffnet sich diese fühlbare Auftreibung neben dem Herzen bezw. der Wirbelsäule breit zur linken Brusthöhle hin, wo reichlich geronnenes Blut sichtbar wird. Dieses Blutgerinnselmaterial ist geschichtet braunrot und graurot, ziemlich trocken, doch ragen aus einer für den Finger durchgängigen Oeffnung innerhalb der älteren Blutmassen frischere weiche rote Gerinnsel heraus. Nach Eröffnung der Aorta sieht man, daß dieser mit frischen Gerinnseln gefüllte Kanal zur Aorta hinführt, in der an dieser Stelle ein querer Schlitz zu sehen ist. Bei stark unregelmäßiger Beschaffenheit der Innenoberfläche der Aorta sind in der Umgebung dieses Schlitzes dicke Kalkplatten und fettbreiartige Herde in die Gefäßwand eingelassen. Der Schlitz in der Aortenwand liegt medial hinten, und neben ihm wird ein rundliches, 5 mm im

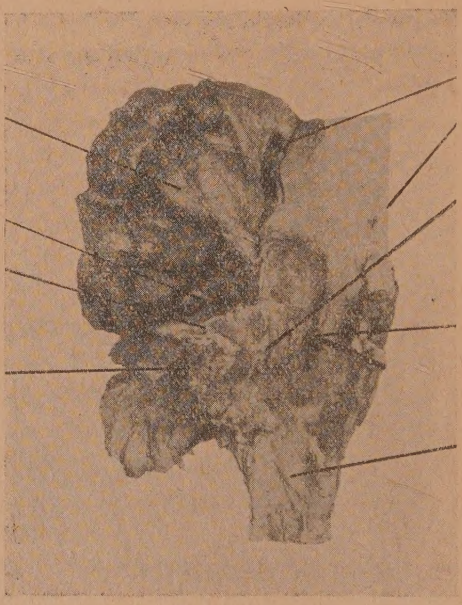

Durchmesser betragendes Loch mit unregelmäßigen Rändern sichtbar, welches nach außen hin von einem ausgehöhlten Blutknoten gedeckt ist. Die Wand der Bauchaorta ist sehr unregelmäßig, vielfach verkalkt, stark verfettet und verdickt, und zwar zunehmend distalwärts oberhalb der Teilungsstelle. Nierenarterien zartwandig.

Der Herzbeutel ist durch 200 ccm klare gelbe Flüssigkeit aufgetrieben. Das Herz ist klein, hat einen zusammengezogenen, starken, festen und im Verhältnis zu dem Körperzustand vielleicht etwas verdickten linken Ventrikel. Alle Herzhöhlen sind fast völlig leer, die Klappen sind zart, ebenso die aufsteigende Aorta und die Kranzarterien. Im Herz-

fleisch keine Schwielen; Herzfleisch dunkelbraun, glänzend. Das Foramen ovale ist für die Pinzette durchgängig. — Die rechte Brusthöhle enthält 150 ccm klare gelbe Flüssigkeit, in der weiche lockere Fibringerinnsel schwimmen. Pleura zart. Lungengewebe von mittlerem Blutgehalt, weich, frei von Verdichtungen und ohne Narben. Spitzenkuppen tragen dünne Schwielen. Lymphknoten am Hilus sind frei von Schwielenbildungen. — Die Speiseröhre hat weißliche, die Luftröhre und ihre Zweige blaßgelbe Schleimhaut. — Die Leber weist an dem hinteren Rande des rechten Lappens drei seichte Zwerchfellfurchen auf. Ihr Gewebe ist steif, dunkelbraun, blutarm und zierlich gezeichnet. In der Gallenblase befindet sich reichlich dickflüssige, schwarzbraune Galle; ihre Schleimhaut ist zart. — Die Milz ist weich und welk, nicht mit dem Zwerchfell verbacken, deutlich gezeichnet und hat zahlreiche Körperchen. — Die Nebennieren sind morsch und ziemlich lipoidreich. Die Nieren sind groß, leicht zu entkapseln und an der Oberfläche mit vereinzelten flachen Narben und kleinen Zysten versehen. Die Zeichnung des Gewebes ist deutlich. Nierenbecken nicht erweitert, Ureteren eng, Schleimhaut der harnleitenden Wege weißlich. Die Harnblase ist nicht erweitert, ihre Balken sind nicht verdickt. — Die Scheide ist wenig weit; in ihr Gewölbe ragt ein stumpfer Portiozapfen, der etwa $2\frac{1}{2}$ cm lang ist. Der Körper des Uterus fehlt. Die Ovarien und Tuben fehlen ebenfalls ganz. — Dünndarmschlingen und Sigmoid sind in dem kleinen Becken fest verwachsen. — Im Magen ist wenig grauer Schleim; seine Schleimhaut ist weich und frei von Geschwüren und Narben. Im Dünndarm wenig galliger Saft, im Dickdarm weicher brauner Kot. Darmschleimhäute ohne Befund. Pankreas rein drüsig, blaßgraugelblich.

Leichendiagnose: Durchbruch der Bauchaorta im Zwerchfellschlitz neben einem kleinen falschen Aneurysma bei schwerer Atherosklerose der absteigenden Aorta, besonders der Aorta abdominalis. Aelteres Haematom in Umgebung der Bruchstelle mit frischem Durchbruch der Blutung in die linke Pleurahöhle. Verwachsung des Magens mit dem Zwerchfell in Höhe des Aortenschlitzes im Zwerchfell, des Herzbeutels und des Lungenunterlappens in gleicher Höhe. Aeltere fibrinöse Pleuritis links. Großer Bluterguß in der linken Brusthöhle. Kollaps der linken Lunge. Seröser Erguß im Herzbeutel und in der rechten Brusthöhle. Allgemeine Blutarmut. Operativer Defekt des Uteruskörpers und der beiden Adnexe. Peritonitische Verwachsungen von Darmschlingen im kleinen Becken. Allgemeine Oedembereitschaft. Zwerchfellsfurchen der Leber.

In dem vorliegenden zweiten Fall war die Lokalisation des Aneurysmas im Zwerchfellschlitz, so daß seine Zugehörigkeit zur Brust- oder Bauchaorta sich nicht ohne weiteres entscheiden ließ, sowie die Art des Verblutungstodes in die linke Brusthöhle eine recht ungewöhnliche und äußerst seltene. Trotz der

in die Brusthöhle mündenden Rupturstelle wurde das Aneurysma zur Bauchaorta gehörig angesprochen, da seine Hauptmasse unterhalb des Zwerchfells lag, wie ja auch aus der Photographie ersichtlich ist. Interessant ist, daß bisher in der gesamten Literatur kein genau analoger Fall bekannt gegeben worden ist. Erst in jüngster Zeit im Jahre 1928 berichtet Gerasimov einen Fall von Ruptur der Bauchaorta, bei dem durch einen von der Aorta aus zur rechten Pleurahöhle führenden, schmalen, gewundenen Gang aber nur eine Teilverblutung in die rechte Brusthöhle erfolgte. In der Diskussion zu einem Vortrage von Weitz aus dem Jahre 1912 im ärztlichen Verein zu Hamburg über die Klinik und Anatomie der Bauchaortenaneurysmen betonte zwar Fraenkel, daß der dicht unterhalb des Durchtritts der Aorta durchs Zwerchfell gelegene Teil des Gefäßes eine Prädilektionsstelle für den Sitz der Aneurysmen an der Bauchaorta abgebe. Dieser Sitz mache es verständlich, daß der aneurysmatische Sack durch das Zwerchfell hindurchwachsen und bei Berstung zu tötlichen Blutungen in den Pleuraraum Anlaß geben könne. Geeignete Beispiele aus der Literatur konnte jedoch auch Fraenkel nicht angeben. Er erwähnte indessen noch die außerordentlich häufig syphilitische Erkrankung der Bauchaorta, neben welcher aber auch die Arteriosklerose eine wichtige Rolle spiele.

Aneurysmen der Bauchaorta nun sind an und für sich sehr selten. So fand Schrötter unter 19300 Autopsien nur 3 Fälle, und nach den pathologisch-anatomischen Statistiken von Henke-Lubarsch haben etwa nur 13% aller Aortenaneurysmen ihren Sitz in der Bauchaorta. In der sehr zahlreichen Aneurysmenliteratur — es ist hier namentlich nur von den Aneurysmen auf luischer bezw. atheromatöser Grundlage, nicht von den traumatisch entstandenen die Rede — findet man viele Angaben über Perforationen der Brustaorta in alle nur möglichen angrenzenden Organe. Ein sehr viel selteneres Ereignis scheint die Perforation der Bauchaorta in ihre Nachbarschaft zu sein, wenn man die oben genannte Verhältniszahl zum Vergleich heranzieht. Elbe (Dtsch. med. Wschr. 1910, 827) hat einen Fall von Aneurysma der Bauchaorta mit Durchbruch in die Vena cava inferior mitgeteilt und drei ähnlich liegende Fälle

anderer Autoren, die bis zum Jahre 1848 zurückreichen, zusammengestellt. Zypkin (Dtsch. med. Wschr. 1913, 1145) beobachtete einen 45-jährigen Mann, bei dem ein luisches Bauchaortenaneurysma in ein Geschwür der Magenhinterwand durchbrach und der Tod durch Verblutung erfolgte. Ahava endlich hat einen Fall von Aneurysma der Aorta abdominalis beschrieben, wo das Duodenum perforiert wurde. In der Literatur hat der Verfasser weitere 18 Aneurysmenfälle mit Durchbruch in den Magen-Darmkanal gefunden, davon 14 Fälle mit Perforation in das Duodenum. Als Ursache für die relative Durchbruchshäufigkeit in den Zwölffingerdarm nimmt er die nahe, unbewegliche und gegenseitige Lage der Organe an, während der Magen und der übrige Darmkanal vermöge ihrer größeren Beweglichkeit dem Aneurysma leichter ausweichen könnten.

Hinsichtlich der Tatsache, daß bei unserem ersten Fall der Patientin S. sogar noch intra operationem fälschlich eine Pankreasgeschwulst angenommen wurde, könnte hier noch ein von Byloff veröffentlichter Fall bei einem 57-jährigen Mann mit krankhaften Erscheinungen von seiten des Pankreas, die zu einer falschen klinischen Diagnose führten, von Interesse sein. Während die Sektion bei völlig intaktem Pankreas neben hochgradiger Arteriosklerose der Aorta ein kindskopfgroßes Aneurysma der Bauchaorta mit Arrodierung des 8., 9. und 10. Brustwirbels ergab, hatten sich vorher im Verlaufe der Erkrankung mehrmals sehr kopiöse, übelriechende, reichlich Neutralfett enthaltende Stühle eingestellt, die auf ausgesprochene Störungen in der Fleischverdauung hinwiesen (Kreatorrhoe), Alimentäre Glykosurie und Lävulosurie waren deutlich positiv, ebenso die Cammidgesche Reaktion. Auf Darreichung von Pankreon trat wesentliche Besserung ein. Byloff nahm an, daß diese Funktionsstörungen des Pankreas, wie sie bis zu seiner Zeit in der Literatur nicht beschrieben worden waren, durch die in der Umgebung des Aneurysmas sich abspielenden Vorgänge bedingt wurden.

Was nun ferner die Diagnose der Aneurysmen der Aorta abdominalis anbetrifft, so ist sie längst nicht bei allen Fällen intra vitam gestellt worden, und dies ist bei der Verschiedenartigkeit der subjektiven Symptome durchaus nicht weiter verwunderlich. Meist sogar ist die Diagnose ungemein schwierig,

besonders wenn zum Beispiel anfangs nur einige, nicht speziell pathognostische Initialsymptome der zugrunde liegenden Krankheit erst nachweisbar sind. Wie oft sind Aneurysmen der Bauchaorta namentlich mit festen Tumoren der Bauchhöhle, ja sogar mit Abszessen verwechselt worden, wenn die fast nie fehlenden Schmerzen, ferner Parästhesien, vielleicht auch Zirkulationsstörungen zwar vorhanden waren, aber fühlbares Pulsieren und Schwirren und das mittels Stethoskop wahrnehmbare systolische Rauschen über dem Aneurysma auf Grund starker wandständiger Gerinnselmassen im Aneurysmasack nicht festgestellt werden konnte. Auch sind Fälle vorgekommen, wo infolge der Lage, z. B. wirbelsäulenwärts, oder infolge von geringer Größe das Aneurysma der Palpation nicht zugänglich war. Immerhin wird, da in der überwiegenden Mehrzahl der Fälle die Ursache der Bauchaneurysmen eine Syphilis ist, die Anamnese, die Wassermannsche Reaktion, das gleichzeitige Vorhandensein anderer syphilitischer Symptome, wie Aortitis luetica, Anisokorie, Pupillenstarre, fehlende Patellarreflexe oder chorioiditische Augenhintergrundsveränderungen die Diagnose eines Bauchaneurysmas begünstigen. Die subjektiven Beschwerden können in ihrer Intensität und ihrem Charakter recht verschieden sein. Es sind Schmerzäußerungen möglich, die nur den Verdacht rheumatischer oder neurasthenischer Beschwerden erwecken, aber auch Schmerzen, wie sie bei Bleiintoxikation, Steinkoliken, gastrischen Krisen, Arteriosklerose der Darmgefäße usw. geäußert werden. Es können bei Druck auf die Vena cava und die Darmgefäße sich Oedeme der unteren Extremitäten und Ascites ausbilden. Nach rechts kann eine Leberstauung und eine Kompression des Duodenums mit Erscheinungen motorischer Insuffizienz des Magen das Krankheitsbild beherrschen.

So hat man denn im Zweifelsfalle zur Sicherung der Diagnose auch die Röntgenstrahlen herangezogen. Böttner hat z. B. zwei Fälle von typischem großen Bauchaortenaneurysma beobachtet, bei denen die Beschwerden im Vergleich zur Größe des Aneurysmas gering waren, bei denen es aber gelang, die sackförmige Erweiterung der Bauchaorta radiologisch vor dem Schirm zu beobachten und photographisch darzustellen. Zur Technik empfiehlt er genügende Vorbereitung. Nach gründlicher

Darmreinigung und in nüchternem Zustande wird der Magen durch Brausepulver und der Darm mittels Gebläses per rectum mit Luft gefüllt und eventuell ein Pneumoperitoneum angelegt. Nach der Durchleuchtung, bei welcher die allseitig pulsierende Geschwulst auffällt, werden dann in verschiedenen Stellungen, also in Rückenlage, in rechter Seitenlage und eventuell nach den Angaben von Goetze in Knieellenbogenlage Röntgenaufnahmen gemacht, auf denen man meist auch den Verkalkungsgrad der Aorta gut zu erkennen vermag.

Nach diesen Ausführungen komme ich nunmehr zu den Behandlungsmethoden beim Bauchaortenaneurysma. Die ideale Therapie eines Aneurysmas überhaupt besteht natürlich heute in der Beseitigung desselben und in der Verhütung jeder ernsteren Ernährungsstörung. Kaum aber lassen sich gerade beim Aneurysma der Bauchaorta, der gesamten Aorta überhaupt, diese Forderungen erfüllen. Alle konservativen Behandlungsmethoden und die innere Therapie möchte ich jedoch von vornherein nur als Notbehelf ansehen. Jahrelang konstant gebliebene Aneurysmen der Aorta können plötzlich aus ihrer Latenz heraustreten, sich schnell vergrößern und zu einer unmittelbaren Gefahr werden. Ich möchte daher die heikle Frage, ob ein Bauchaortenaneurysma überhaupt operiert werden kann und darf, beim heutigen Stande der Gefäßchirurgie natürlich unter von Fall zu Fall notwendigen Einschränkungen meines Standpunktes bejahen. Selbstverständlich wird man bei vorhandenen Gegenanzeigen gegen jeden operativen Eingriff oder auch bei Aortenaneurysmen an sehr schwer zugänglichen Stellen zu überlegen haben, ob nicht die direkte Operationsgefahr größer ist als es die Gefahren sind, die durch Komplikationen des Aneurysmas zu entstehen drohen. Bei unerträglichen Schmerzen jedoch, bei erheblichen Zirkulations- und lebensbedrohlichen Eingeweidestörungen, bei etwaigen zunehmenden Lähmungserscheinungen und sicher vermuteten Perforationsgefahren auf Grund ständig beobachteten Wachstums des Aneurysmas könnte einmal die Operation erzwungen werden, ohne Rücksicht auf ihren Ausgang und ohne volle Verantwortung für den Operateur, der ja leider sehr oft erst nach Eröffnung der Bauchhöhle den wahren Sachverhalt einigermaßen zu erkennen vermag, dann entweder mutig

darauflos operiert oder den geplanten Eingriff lieber als Probelaparatomie mit der schnellen Bauchnaht beendet, noch dazu, wenn der Kräftezustand des Patienten sowieso wenig Hoffnung gibt.

Aber ich will hier nicht von den hoffnungslosen Fällen reden, ich will hier Kranke mit Aneurysmen der Bachaorta annehden, ich will hier Kranke mit Aneurysmen der Bauchaorta annehmen, denen nach Lokalisation und Beschaffenheit des Aneurysmethoden wenigstens auf lohnende Zeit erfolgreich geholfen werden kann.

Da verdient zunächst gleich die Methode einer Palliativoperation besondere Beachtung. Bei dieser Methode handelt es sich nämlich lediglich darum, daß man auf das Bauchaneurysma einfach einen gestielten, gedoppelten Lappen der Fascia lata aufnäht, um dadurch eine weitere Größenzunahme des Aneurysmas zu verhüten. Daß diese wenig eingreifende Operation gelingt und zu einem nennenswerten Dauererfolg führen kann, bewies Goebell durch Vorstellung einer Kranken, bei welcher er vor 10 Jahren um ein Aneurysma der Aorta der Bauchhöhle zirkulär um dieses freie Fascie transplantiert hatte. Seitdem trat Heilung ein. Jedenfalls hat dieses Verfahren, wenn radikalere Behandlungsmethoden wirklich unmöglich waren, wiederholt Nachahmung gefunden. Ja nach Ansicht einiger bedeutender Chirurgen, wie Campbell, Tuffier und Sauerbruch soll wenigstens bei den ganz großen Arterien die Umschnürung mit Fascienstreifen die beste Methode der Aneurysmenbehandlung sein.

Ich erwähnte oben schon die sogenannte „ideale Aneurysmatherapie“ und meinte damit diejenigen operativen Methoden, die das Aneurysma vollkommen beseitigen und die normale Blutzirkulation wieder herstellen. Es kämen hierbei in jedem Falle die vollständige Exstirpation des aneurysmatischen Sackes mit anschließender seitlicher oder zirkulärer Aortennaht, Venentransplantation oder Gefäßplastik in Frage. Inwieweit ließen sich nun diese Operationsmethoden beim Aneurysma der Bauchaorta anwenden?

Während des Krieges waren Bier und v. Haberer ausgesprochene Anhänger der Gefäßnaht für die ideale Aneurysma-

genden Arbeit aufzuheben gedenke, will ich im Anschluß an die vorige Methode noch an ein bei Aneurysmen kleinerer Gefäße häufig geübtes, bei Aneurysmen der Bauchaorta aber noch aussichtsloseres, infolgedessen bisher auch noch nicht bei diesen ausgeführtes Operationsverfahren denken, das zwar auch schon mit der Ligatur der Bauchaorta verknüpft ist, ein Verfahren nämlich, bei dem es nach zentraler und peripherer Unterbindung der Aorta auf die vollständige Exstirpation des aneurysmatischen Sackes ankommen würde, bei dem aber zur gründlichen Blutstillung sehr viele, in den Sack mündende Kollateralen ligiert werden müßten und bei welchem deshalb die Gangrängefahr noch höher eingeschätzt werden müßte als bei der zuletzt angegebenen Operationsmethode. Nun könnte man einwenden: Wozu beim Bauchaortenaneurysma den Sack exstirpieren, wenn durch Unterbindung seiner vielen Kollateralen die Gangrängefahr der blutabhängigen Organe so groß wird? Genügt denn nicht die Ausschaltung des Aneurysmas aus dem Blutkreislauf durch zentrale und periphere Unterbindung der Bauchaorta zu seiner Heilung allein? — — Ich muß hier nun schon eher, als es nach Reihenfolge meiner kritischen Betrachtungen über alle in Frage kommenden Heilungsmethoden eines Bauchaortenaneurysmas meine Absicht war, verraten, daß die Aortenligatur eines Aneurysmas der Aorta abdominalis wiederholt ausgeführt worden ist in der Erwägung, daß hierdurch die Zirkulation aufhört, die Gerinnsel zur Resorption gelangen und der Aneurysmasack verödet. Man darf sich aber ein Aneurysma nicht als einen Sack vorstellen, der einen Zu- und einen Abfluß hat, vielmehr hängt er durch zahlreiche kleinere Gefäße mit dem Blutkreislauf zusammen. Wenn wir daher eine vollkommene Ausschaltung des Bauchaneurysmas aus dem Blutkreislauf erzielen wollen, dann muß entweder das vom Aneurysma peripher gelegene Gebiet vollständig blutfrei bleiben und Gangrän entstehen oder es entsteht kein Gangrän infolge der später noch zu besprechenden Ausbildung eines Kollateralkreislaufes, dann wird aber auch das Aneurysma mit Blut versorgt, wenn es auch weniger als normal erhält. Die Bedingungen der Blutversorgung des Bauchaneurysmas wären also demgemäß nicht schlechter als die des ganzen peripheren Gefäßsystems.

Man würde also bei dieser Methode um die Exstirpation des ganzen aneurysmatischen Sackes zur definitiven Beseitigung eines Bauchaortenaneurysmas nicht herumkommen. Trotzdem wäre es jedoch bei einem sehr günstig liegenden Aneurysma der Bauchaorta denkbar, daß nach doppelter Aortenligatur seine Exstirpation nicht nur technisch gut ausführbar wäre, sondern daß auch nach Unterbindung durchweg weniger lebenswichtiger zuführender Gefäße des aneurysmatischen Sackes eine Gangrängefahr für die Bauchorgane nicht vorhanden zu sein brauchte. In einem solchen, sicherlich sehr seltenen Falle bliebe dann lediglich noch die Frage offen: Ist nach den bisherigen Erfahrungen die Unterbindung der Abdominalaorta eine berechtigte und chirurgisch zulässige Operation? Doch mit dieser Frage wollten wir uns erst am Schluß meiner Veröffentlichung beschäftigen. Vorher soll uns noch eine bei Aortenaneurysmen seit Jahrzehnten beliebte und in vielen Fällen mit einigem Erfolge angewendete Methode interessieren, nämlich die Methode des Einführens von Fremdkörpern in den aneurysmatischen Sack, ein Verfahren, welches durch Schaffung wandständiger Gerinnsel im Sack und eine dadurch erzielte Verringerung der Blutzufuhr die Spontanheilung des Aneurysmas anstrebt.

In neuerer Zeit war es neben anderen Autoren namentlich des Auslandes besonders Sacharov, der die Behauptung aufstellte, daß die Verwendung von Fremdkörpern in der Behandlung der sackartigen Aortenaneurysmen zurzeit das einzige Mittel sei, das Wachstum der Aneurysmen zu hemmen, und überdies sei der Eingriff wegen geringen Traumas nicht sehr gefährlich. Vor allem solle bei erfolgloser konservativer Therapie die Einführung des Fremdkörpers möglichst früh stattfinden. Schon im Jahre 1878 bestand das Verfahren des Italieners Bacelli, genau wie heute die Methode Sacharov's, allerdings speziell bei sackförmigen Aneurysmen der Aorta ascendens, in der Einführung feiner Uhrfedern von 1 mm Breite und bis zu 110 cm Gesamtlänge vermittels eines eigenen dünnen Troikarts in den Aneurysmasack, und zwar an einer Stelle, wo der Seitendruck von innen her minimal oder gleich null ist und die Elastizität der Wandung noch in stärkerem Grade besteht. Bacelli suchte sorgfältig die Richtung des eindringenden Blutstromes an der

Stelle der stärksten Pulsation zu bestimmen und schob dann rechtwinklig dazu den Troikart bis in das Zentrum des Aneurysmas, ohne daß mehr als einzelne Tropfen Blut heraussickerten. Er verfolgte die Absicht, im Aneurysmasack resistente, geschichtete, wandständige Gerinnsel zu schaffen. Seine Operationsmethode zeigte schon nach einigen Tagen eine Abnahme der Größe und Pulsation des Aneurysmas und besonders jegliches Fehlen einer entzündlichen Reaktion. Leider jedoch verliefen die von ihm operierten und beschriebenen Fälle mit wenigen Ausnahmen ungünstig, meist durch fortschreitendes Wachstum der Geschwulst, wobei die Sektion ergab, daß der Sack mit von der Wand abgelösten älteren und neueren Gerinnseln stark gefüllt war.

In den letzten 20 Jahren etwa hat nun diese Operationsmethode durch das Moore-Corradische und Coltsche Verfahren in bezug auf Material und Art der Ausführung einige Aenderung erfahren und in vielen Fällen zu einigem Erfolge, in manchen sogar zu einer bemerkenswerten Lebensverlängerung geführt. Bei dem Moore-Corradischen Verfahren wird Edelmetalldraht durch eine Punktionsnadel in den Aneurysmasack hineingebracht mit oder ohne anschließende Durchleitung eines positiven elektrischen Stromes durch den Draht, wobei der negative Pol am Rücken des Patienten angesetzt wird. Nach 30 Minuten wird das Drahtende in den Aneurysmasack versenkt, die Punktionsnadel entfernt und die Wunde mit einigen kleinen Nähten geschlossen. Mc Nealy berichtet von einem Mann, der 4 Jahre nach einer solchen Operation an einer Pneumonie zugrunde ging und wo sich bei der Obduktion ein großes Gerinnsel um den Draht herum fand. Hare hielt Platingolddraht in einer Legierung von 60 Gold, 30 Silber und 10 Platin für das geeignetste Fremdkörpermaterial. Er teilt seine Erfahrungen an 22 Kranken mit sackförmigen Aortenaneurysmen mit, unter denen immerhin die meisten nach Drahteinführung und Elektrolyse schließlich an den Folgen des Aneurysmas starben. Soweit es sich aber auf Grund seiner Veröffentlichung beurteilen läßt, wurde das Leben bei allen oder fast allen durch den Eingriff verlängert. Die heftigen Schmerzen der Kranken wurden immer ganz oder teilweise beseitigt. Ein Kranker, welcher 3

Jahre nach der Operation in vollständiger Gesundheit gelebt hatte, starb infolge eines Alkoholexzesses. Bei der Sektion fand sich der Draht in ein organisiertes Gerinnsel eingebettet. Daß die Zahl derjenigen Kranken, bei denen eine wesentliche Verlängerung des Lebens erzielt wurde, nur verhältnismäßig gering ist, muß wohl nicht zum mindesten dem Umstande zugeschrieben werden, daß die Krankheit oft erst sehr spät erkannt wurde. Von den 22 Kranken betrug die längste Lebensdauer nach der Operation noch 5 Jahre. Trotzdem sind länger dauernde Heilungen vorgekommen und bekannt gegeben worden. Legrand und Moreau haben am Schluß einer Abhandlung, in welcher über ein wegen vorwiegender Magenbeschwerden irrtümlich als Magenkarzinom diagnostiziertes Bauchaortenaneurysma berichtet wird, auf die schon vielfach erwähnte Bedeutung der Koagulation des im Aneurysmasacke enthaltenen Blutes durch feine Silberdrähte hingewiesen und durch eine Zusammenstellung aus der Literatur auf besondere Dauererfolge der Operation aufmerksam gemacht. So soll ein Kranker von Wheeler noch 14 Jahre, ein Kranker von Lawson noch $10^1/_2$ Jahre nach dem Eingriff weitergelebt haben.

Auch in verzweifelten und komplizierten Fällen hat sich die Moore-Corradi'sche Operationsmethode als brauchbar erwiesen. Der von Grigorjew beobachtete Fall wird hier dafür einleuchtend sein. Bei einem 40jährigen Alkoholiker, 3 Wochen nach Selbstmordversuch durch Revolverschuß in die Bauchhöhle, entwickelte sich ein riesiges Aneurysma der Aorta abdominalis und der Vena cava inferior, das sich bei der Probelaparatomie als inoperabel erwies. Grigorjew führte einen spiralförmig gedrehten, über 1 Meter langen Bronze-Aluminiumdraht in den Aneurysmasack ein und konstatierte bald ein allmähliches Abnehmen der Aneurysmagröße und eine sichtliche Besserung des Allgemeinzustandes. Im späteren Verlauf mußte eine Wiederaufnahme ins Krankenhaus wegen eines Tumors im Epigastrium und Kräfteverfalls erfolgen. Der Operateur nahm eine Relaparatomie vor, spaltete den zusammengefallenen, einst riesigen Aneurysmasack und zog die Drahtspirale heraus, die dicht von Weichteilen umhüllt war. Nunmehr trat allmähliche Genesung innerhalb von $2^1/_2$ Monaten und dann volle Heilung

operation. Leider war diese auch schon bei kleineren Arterien nur in einer beschränkten Anzahl von Fällen möglich. Da jedoch Tierversuche an Katzen ergeben haben, daß eine Unterbrechung der Aorta von 15 Minuten Dauer mit anschließender zirkulärer Naht der Gefäßstümpfe ohne ernste nachteilige Folgen blieb, könnte man trotzdem hier bei entsprechend günstigem Sitz und Umfang eines Aneurysmas der Bauchaorta an die operative Möglichkeit denken, unter zentraler und peripherer Abklemmung der Aorta und mit Unterbindung der meist zahlreichen kommunizierenden Seitenäste des Aneurysmasackes das ganze Aneurysma bis in die wandgesunde Aorta hinein einfach zu exstirpieren und dann die Aortenstümpfe durch ringförmige Naht zu vereinigen oder bei mehr seitlich isoliertem Sitz des Sackes an der Aortenwand wenigstens diesen zu entfernen und die seitliche Längsnaht des Aortenschlitzes anzuschließen. Ring- oder Längsnaht könnte man dann noch mit breiten Fascien- oder Muskelstreifen sichern. Aber kaum würden wohl jemals die Verhältnisse intra operationem so günstig liegen, daß diese oder jene Gefäßnahtmethode für die Bauchaorta in Frage käme. Im Falle der Exstirpation des Aneurysmasackes mitsamt der angenommen auch nur auf kurze Strecken kranken Aorta würde die Distanz der Gefäßstümpfe trotzdem meist so groß sein, daß sie sich auch bei guter Mobilisierung durch exakte Präparation nicht durch Naht vereinigen lassen. Im anderen Falle würde die seitliche Längsnaht der Bauchaorta selbst bei guter Sicherung von außen durch geeignetes Gewebe die kranke Aortenwand schnell einschneiden, zerstören und die plötzliche Ruptur des Gefäßes zur Folge haben. So kann es denn auch nicht befremden, daß in der Literatur über Exstirpation eines Bauchaortenaneurysmas mit anschließender Aortennaht nicht viel zu lesen steht. Anregende Vorschläge zu diesem Eingriff wurden wohl gelegentlich gemacht, scheiterten aber verständlicherweise an dem mangelnden Mut der Operateure, die überdies meist die Grenze der operativen Kühnheit mit dieser Operation für überschritten glaubten. Mannheim sagt in seiner Veröffentlichung über einen Fall, wo ein Aneurysma der Bauchaorta in die Bauchhöhle perforierte, folgendes: „Nachdem wir bei geöffnetem Bauch die richtige Diagnose gestellt hatten, haben wir

nichts weiter unternommen und die Bauchhöhle geschlossen, in der Annahme, daß der Versuch einer Naht bei den ausgedehnten luetischen Veränderungen der Aorta nur den sofortigen Tod während der Operation zur Folge gehabt hätte. Trotzdem hätte man, besonders bei der in jedem Falle aussichtslosen Prognose, den Versuch machen müssen, das Aneurysma frei zu präparieren und die Perforationsöffnung zu vernähen oder auch das Aneurysma zu resezieren und die Aortennaht zu machen."

Aus dem Mannheimschen Fall ersehen wir, daß vom Operateur sogar der bloße Versuch, bei dem verblutenden Patienten die Perforationsstelle des Aneurysmas frei zu legen und zu vernähen, als zwecklos erachtet wurde. In der Tat ist die Freilegung der schadhaften Aortenstelle in der Mehrzahl der Fälle wegen derber Schwielen, in die der aneurysmatische Sack eingebettet ist, sehr schwierig. Zu erwähnen wäre schließlich ferner noch, daß bei einer wirklich beabsichtigten Resektion eines Bauchaneurysmas dringend davor gewarnt werden müßte, die zuführenden seitlichen Aeste des Aneurysmasackes in jedem Falle zu opfern, da sie mitunter einen wichtigen Kollateralkreislauf vermitteln.

Wie steht es nun mit der Venentransplantation und der Gefäßplastik bei der operativen Behandlung des Bauchaortenaneurysmas? Ich möchte vorwegnehmen: Beide sind ebensowenig wie die Exstirpation kaum jemals am Menschen ausgeführt worden, haben dagegen bei Aneurysmen kleinerer Arterien von Lexer, Kirschner, Küttner u. a. in den letzten Jahrzehnten häufiger Anwendung und Empfehlung gefunden. Bei der Venentransplantation müßte als Venenmaterial zum mindesten die Vena saphena magna benutzt werden. Falls nicht ausreichend, müßte man an die Vena jugularis interna denken, deren Seitenäste natürlich unterbunden werden müßten. Das Transplantat müßte ferner $^1/_3$ länger als der Defekt sein. Man hat jedenfalls an kleineren Arterien ausgezeichnete Dauerresultate erhalten, da die Venen nicht nur dem arteriellen Blutdruck standhalten, sondern sich ihm schon sehr bald durch Dickenzunahme ihrer Wand anpassen. Die Gefäßplastik anderseits müßte man mittels gestielter Lappen aus dem Hals des Aneurysmasackes machen, aber nur bei relativ kleinem Defekte der Bauch-

aorta; denn nur der Hals besitzt gewisse Aehnlichkeit mit dem histologischen Bau der normalen Aortenwandung und enthält sogar elastische Fasern, wenn auch eine eigentliche Media fehlt. Die übrige Sackwand wäre für die Plastik nicht geeignet. Zur Sicherung der Naht könnte man dann noch die Nahtstelle durch Fascienumhüllung schützen.

In den letzten Jahren wurde in der Literatur wiederholt die sog. peritoneale Angioplastik bei der Beseitigung von Aneurysmen der kleineren Baucharterien erwähnt. Der Substanzverlust am Gefäß wurde mit Erfolg durch Peritoneum ersetzt, da die Struktur des Bauchfells jenem des Intimagewebes der Gefäße ähnlich ist. Ich führe diese Plastikmethode nur wegen ihrer Eigenart an, da auch sie für die Aorta wohl nicht ausreicht.

Interessant sind auch die zahlreichen geglückten Tierexperimente, die man zur Erforschung der Möglichkeit eines Ersatzstückes für die Aorta angestellt hat. Man hat z. B. ein Stück der Aorta abdominalis durch die Carotis desselben Tieres ersetzt; das Tier lebte weiter und nahm keinen sichtlichen Schaden dadurch. Ja man hat sogar Glas- und Aluminiumröhrchen in die Aorta der Versuchstiere eingeführt, ohne Thrombenbildung zu beobachten. Mögen diese chirurgischen Kunststücke am Tier die Vorläufer zu künftigen erfolggekrönten Operationen am Menschen sein!

Es soll nun weiter eine beim Aortenaneurysma schon einige Male leider bisher vergeblich gebrauchte Operationsmethode besprochen werden, die zwar das Aneurysma nicht völlig beseitigt, aber wenigstens die normale Zirkulation erhält. Bei dieser Methode wird der Aneurysmasack möglichst in Blutleere eröffnet und ein katheterähnliches Instrument in die zu- und abführende Aorta eingelegt. Ueber diesem Katheter wird dann die Sackwand durch Raffnähte gefaltet und der Katheter vor dem endgültigen Abschluß dieser Raffnaht wieder herausgenommen. Oder aber es wird das Loch in der Aorta vom Inneren des eröffneten Aneurysmasackes aus durch Naht geschlossen, dann der Sack durch fortlaufende Nähte in mehreren Lagen gefaltet und gleichfalls geschlossen. Jedoch können Blutungen aus den Kollateralen den Eingriff sehr erschweren, bei deren notwendi-

ger Unterbindung außerdem Ernährungsstörungen nicht ausgeschlossen sind.

In einiger Abweichung von dieser Technik hat Kümmell an der Brustaorta folgendermaßen operiert: Bei einem 52-jährigen Patienten mit einer pulsierenden Geschwulst links im Rükken hat er nach Resektion der 4.—10. Rippe links von der Wirbelsäule unter Erhaltung der Pleura den Sack eines Brustaortenaneurysmas freigelegt, ebenso die oben und unten angrenzende normale Aorta, wozu eine Spaltung des Zwerchfellschlitzes notwendig war. Vom Assistenten ließ er dann die Aorta zentral und peripher vom Aneurysma mit Fingern komprimieren und beschnitt den Aneurysmasack derart, daß ein der normalen Aortenweite ungefähr entsprechendes Gefäß entstand. Die nun folgende fortlaufende Aortennaht mußte an mehreren Stellen nochmals übernäht werden. Nach der Operation war der Puls in den unteren Extremitäten gut, jedoch starb der Patient bald an Herzschwäche. Kümmell glaubte, daß man in solchen Fällen die Gefäßnaht besser noch durch Aufpflanzung von Fascie verstärken müsse, und daß man dann bei einigermaßen intaktem Herzen und leidlichem Kräftezustand des Patienten auf einen dauernden Erfolg rechnen könne.

Seit dem Jahre 1904 haben Tuffier, Lozano, Munro u. a. ähnliche Operationen, die auf Naht und Ausräumung des aneurysmatischen Sackes hinausliefen, an der menschlichen Aorta ausgeführt, jedoch betrug die Lebensdauer der Operierten nur ganz kurze Zeit, bei Tuffier einmal noch 16. Tage. Der Tod erfolgte entweder durch den durch die Operation allein bedingten Schock oder durch Verblutung.

Für Aneurysmen der Brustaorta mag diese Methode weiterhin versucht bleiben und könnte gelegentlich einmal zur Heilung führen, für das Bauchaortenaneurysma aber wird sie in den seltensten Fällen Anklang finden und durch ihren theoretisch berechneten Nutzen die akute Gangrängefahr infolge Vernichtung der meist viel zahlreicheren Kollateralen schwerlich aufwiegen.

Obwohl ich mir die Möglichkeit einer Unterbindung der Bauchaorta zur chirurgischen Behandlung eines Bauchaortenaneurysmas in ihrer physiologischen und therapeutischen Bedeutung als interessantestes Kapitel für den Schluß der vorlie-

ein. Nach Ablauf etwa eines Jahres verrichtete der Kranke wieder seine schwere Schlosserarbeit und fühlte sich gesund.

Mit diesem letzten Falle Grigorjew habe ich gleichzeitig das Gebiet der traumatischen Bauchaortenaneurysmen berührt und möchte hierüber ganz allgemein und an Hand einzelner Beispiele noch einiges sagen. Während in Friedenszeiten als verletzende Ursachen bei den zum Bauchaortenaneurysma führenden Hämatomfällen in erster Linie Stichverletzungen, gelegentlich auch Revolverschüsse und starke Prellungen von außen in Frage kommen, waren es nach den Statistiken des letzten Krieges meist kleinkalibrige Geschoße, vorwiegend Infantriegeschoße und ganz kleine Granatsplitter, sofern die Verwundeten nicht schon auf dem Schlachtfelde in der überaus großen Mehrzahl der Fälle den schnellen Verblutungstod starben oder wenig später einer gleichzeitigen Eingeweideverletzung mit Peritonitis zum Opfer fielen. In der St. Petersburger medizinischen Wochenschrift schildert Wojtekiewicz einen Fall von traumatischen Aneurysma der Bauchaorta, wo einem Unteroffizier von einem Arrestanten ein Eisenstab aus einem Fenstergitter über einen Zoll tief nach links und unten vom Nabel in den Bauch gestoßen wurde. Nach längerem Krankenlager trat Heilung mit trichterförmiger Vernarbung der Verletzungsstelle ein. Zwei Jahre später war wieder wegen Schmerzen im Bauch Lazarettaufnahme erforderlich. Es fand sich rechts von der Narbe eine zweifaustgroße, unbewegliche, überall deutlich pulsierende Geschwulst, über der die Bauchdecken verschiebbar waren. In beiden Arteriae femorales ließ sich eine Retardation der Pulswelle feststellen. Die postmortem vorgenommene Sektion bestätigte die Diagnose. Hier kam es wohl nach anfangs geringfügiger Verletzung der Bauchaorta statt zu einer heftigen Blutung nach außen erst zur Entwicklung eines zwischen den Geweben und Eingeweiden liegenden größeren oder kleineren Hämatoms, das in Kommunikation mit der verletzten Aorta stand. Aus diesem kommunizierenden Hämatom hatte sich dann nach und nach das pusierende Aneurysma ausgebildet. Aetiologisch streng genommen eigentlich nicht hierher gehörig, aber doch an dieser Stelle meiner Mitteilung wert, beschrieben in neuerer Zeit Omodei-Zorini (Ref. Zbl. Chir. 1926, 1602) einen Fall, wo schon bei bestehendem

luetischen Bauchaortenaneurysma ein Trauma schließlich der Grund zu tötlicher Ruptur des Aneurysmas in die Bauchhöhle wurde.

Auf Grund einer Veröffentlichung des englischen Arztes Mc Fadzeau und meiner eigenen Vermutung möchte ich gewisse ursächliche Formen von Bauchaortenaneurysmen hinsichtlich ihrer Aetiologie als traumatisch bezeichnen, vorausgesetzt, daß Anamnese, Blutbefund, Autopsie usw. es gestatten. In der Literatur ist auf solche Beobachtungen bisher leider sehr selten hingewiesen worden. Für gewisse Fälle von Aneurysmen der Bauchaorta möchte ich nämlich den Begriff „Traumatisches Berufsaneurysma" prägen und bei manchen Fällen von „postoperativ traumatischen Aneurysmen" nach Bauchoperationen reden. Meine Gründe hierfür will ich im folgenden darlegen.

Mc Fadzeau hat bei einem alten Mann im Verlaufe der Sektion ein geborstenes Aneurysma der Aorta abdominalis mit aneurysmatischer Erweiterung und Veränderung in den beiden Iliacae vorgefunden. Nun zeigte auffallenderweise die Brustaorta und das übrige Gefäßsystem keine besondere Sklerose. Die auffällige Lokalisation stärkerer Verkalkung gerade in der Bauchaorta wurde von Mc Fadzeau darauf zurückgeführt, daß es sich bei dem Verstorbenen um einen Trapezakrobaten handelte, dessen Bauchaorta bei den Uebungen am Trapez besonderer abnormer Druckwirkung ausgesetzt war. Daß diese Ansicht Mc Fadzeau's richtig war, liegt doch sehr nahe. Könnte man also hier nicht gut und berechtigt von einem traumatischen Berufsaneurysma sprechen? —

Ist weiter nicht die Tatsache auffällig, daß bei dem von mir veröffentlichten 2. Fall des Fräulein Gößler weder eine Syphilis vorlag, noch der geringste Grad von Verkalkung des größten Teiles der Brustaorta und des gesamten übrigen Gefäßsystems bei der Sektion gefunden werden konnte, während die Bauchaorta allein distalwärts immer schwerer werdende atheromatöse Veränderungen aufwies? Hier aber war einmal vor Jahren wegen eines Gebärmuttergewächses und starker Blutungen notgedrungen der Uterus mit dem ganzen Adnexapparat exstirpiert worden. Drängt sich da nicht einem bei Fehlen jeder anderen Anhaltspunkte ganz von selbst die Frage auf: Könnte hier nicht die

stattgehabte Radikaloperation mit ihren später nie ausbleibenden Verwachsungsbeschwerden und Organverklebungen mit der Bildung des Bauchaneurysmas in Zusammenhang gebracht werden können? Könnte man hier nicht vielleicht eine bisher unerforschte Fernwirkung von seiten des Nervensystems oder eine durch die Entfernung der Ovarien hervorgerufene Störung im Korrellationsverhältnis der innersekretorischen Drüsen für die Entstehung der schweren Gefäßwandveränderungen in der Bauchaorta anschuldigen? Ich halte jedenfalls nach dem heutigen Stande der medizinischen Wissenschaft solche Ueberlegungen für durchaus berechtigt, und es möge weiter darüber nachgedacht und nachgeforscht werden.

Oder liegt vielleicht auch hier bei meinem 2. Falle Gößler, ja auch vielleicht bei meinem zu Beginn der Arbeit veröffentlichten Fall des Fräulein Annemarie v. Sydow das von mir oben schon erwähnte traumatische Berufsaneurysma vor? Beide Patientinnen hatten nie eine Syphilis durchgemacht, und auch Fräulein v. Sydow wird zufolge ihrer Jugend, was wegen der nicht gestatteten Sektion allerdings nicht zu unserer Kenntnis gelangte, an keiner höhergradigen Verkalkung der Blutgefäße gelitten haben. Beide Patientinnen waren aber zufällig Hausangestellte, mußten möglicherweise anstrengende Hausarbeit verrichten, vielleicht häufig schwere Lasten heben, oder in gebückter Körperhaltung tätig sein, so daß einerseits häufiges Pressen mit der Bauchmuskulatur, anderseits übermäßige Vorwärtsbeugung des Rumpfes einen fortgesetzt schädigenden Druck auf die Gefäßwand der Bauchaorta ausübten.

Nach diesen abschweifenden Erwägungen aber nun zurück zur Moore-Corradi'schen Operationsmethode! Nachstehend will ich noch etwas genauer einen Fall wiedergeben, den Giordano bekannt gemacht hat und der manches Interessante bietet, und zwar erstens, weil er die Methode der Drahteinführung in ein günstiges Licht zieht, zweitens, weil ich auch hier nach den vorangegangenen Erörterungen ein Berufstrauma der Bauchaorta für vorliegend halte und drittens, Giordano in seinem Referat über diesen Fall den Vorschlag macht, in Zukunft zur Vervollkommnung des Moore-Corradi'schen Verfahrens noch eine Magenoperation anzuschließen.

Ein 49jähriger Schuster (!) wurde wegen Verdachts auf Tumor der kleinen Kurvatur des Magens in die chirurgische Abteilung eingeliefert. Belanglose Anamnese. Vor 7 Jahren begann der Patient an Magenbrennen zu leiden, welches einige Stunden nach den Mahlzeiten auftrat und sehr intensiv war. Eine radiologische Untersuchung ergab einen ziemlich großen Schattendefekt längs der kleinen Magenkurvatur. Klinische Diagnose: Magentumor. Am 17. 12. 1923 Operation in Allgemeinnarkose. Medianer, supraumbilikaler Laparatomieschnitt. Am Magen und Duodenum nichts von Belang, ebenso an den Gallenwegen. Man palpiert dagegen einen retrogastrischen, faustgroßen Tumor, welcher deutliche Pulsationen aufweist. Es wurde ein Aortenaneurysma angenommen und durch eine starke Rekordnadel 30 cm versilberten Kupferdrahtes in das Aneurysma eingeführt. Die Einstichwunde wurde durch zwei dünne Seidennähte verschlossen. Der postoperative Verlauf war ein ausgezeichneter, und der Patient wurde vollkommen beschwerdelos. Eine radiologische Nachuntersuchung am 2. 1. 1924 ergab, daß der Metalldraht an derselben Stelle geblieben war. Dasselbe wurde bei einer Kontrollaufnahme nach 17 Monaten beobachtet. Der Kranke fühlte sich nun vollkommen wohl, und die Magenbeschwerden waren nach dem Eingriffe ganz verschwunden. — Wie Giordano nun erklärte, sollte man nach Ansicht amerikanischer Autoren die Metalldrahteinführung bei Fällen von Bauchaortenaneurysmen durch eine Gastroenterostomie vervollkommnen, da man erlebt hat, daß nur so operierte Patienten nach der Operation an akuter Magendilatation starben.

Wenn man übrigens die schädliche Druckwirkung der Schuhmacherarbeit auf die Oberbauchgegend bedenkt, so muß mir zugestanden werden, daß ich in dem Fall Giordano ein treffliches Beispiel für ein traumatisches Berufsaneurysma mit Recht gefunden zu haben glaubte.

Im Anschluß hieran möchte ich noch kurz einen Fall anführen, wo sehr große Magenbeschwerden vorlagen, die nicht, wie erst angenommen wurde, von einem Ulcus herrührten, sondern auch von einem Aneurysma der Bauchaorta, und wo die eben erwähnte Gastroenterostomie vorgenommen wurde.

Bledsoe berichtet über diesen Fall, der unter der Diagnose eines Pylorusulcus oder Ulcus der kleinen Kurvatur mit starker Pylorusstenose zur Operation kam. Es fand sich aber nur eine vom Verfasser als spastisch angesprochene Verdickung am Pylorus, dagegen außerdem ein Aneurysma der Bauchaorta. Durch die Gastroenterostomie gelang restlos wenigstens die Behebung der Magenbeschwerden. Das Aneurysma blieb unoperiert und wird sicherlich, was aus dem Bericht nicht hervorgeht, früher oder später zum Tode geführt haben. Jedenfalls könnte aber hierdurch die amerikanische Methode, an die Metalldrahteinführung in den Bauchaortenaneurysmasack wegen der sonst gefürchteten, auf spastischer Pylorusstenose beruhenden Magendilatation sofort die Gastroenterostomie anzuschließen, eine Erklärung finden.

In Anlehnung an die Einführung von Draht in den Aneurysmasack nach dem Moore-Corradi'schen Verfahren hat nun ferner Colt ein einfaches und praktisches Instrumentarium angegeben. Das Aneurysma wird mit einem Troikart punktiert. Durch seine Hülse werden Stücke vergoldeten, federnd gekrümmten Stahldrahtes in einer Gesamtlänge von 3—5 Metern, die an einem Ende regenschirmartig miteinander verschweißt sind, in den Sack eingeführt.

Es soll hierfür wenigstens ein wenn auch unglücklicher Fall von mir aus der Literatur mitgeteilt werden.

Dieses Verfahren von Colt versuchten Collins und Braine-Hartnell bei einem 41-jährigen Landarbeiter mit Bauchaortenaneurysma. Sie legten nach Bauchschnitt die Aorta frei unter Abschiebung des stark mit ihr verwachsenen Duodenums. Durch eine in den Sack des Aneurysmas eingeführte Kanüle schoben sie 375 cm dünnen Drahtes hinein. Die dadurch entstandene mäßige Blutung stand auf Druck. Jedoch nahmen die Schmerzen nach der Operation zu, und unter hochgradigem Meteorismus starb der Kranke am 6. Tage nach dem Eingriffe. Die Sektion ergab keine Peritonitis. Das Aneurysma lag auf der rechten Seite der Bauchaorta und reichte von der rechten Nierenarterie bis zur Bifurkation. Zwischen dem Aneurysmasack, der mit festen Gerinnseln angefüllt war, und der Aorta bestand eine Verbindung durch ein 5 zu $2^1/_2$ cm großes Loch. Das Ende des Drahtes

hatte vom Sack aus die Wand der Aorta dicht oberhalb des Verbindungsloches durchbohrt. Der Draht lag nicht, wie von dem Verfahren verlangt wird, käfigartig im Sack, sondern hatte sich dicht zusammengelegt um die Oeffnung zwischen der Aorta und dem Sack.

Um nicht mit der Aufzählung von Beispielen aus der Literatur ermüdend zu wirken, möchte ich davon absehen, diese weiter in extenso anzuführen, und mich damit begnügen zu konstatieren, daß die Methode des Einführens von Draht in den Aneurysmasack zur erfolgversprechenden Behandlung eines Bauchaortenaneurysmas doch einige Beachtung verdient, wenn auch von manchen Autoren auf die Thrombose- und Emboliegefahr durch Verschleppung der Sackgerinnsel warnend hingewiesen wird.

Wie schon angekündigt, sollen uns nun im folgenden die Methoden der Arterienunterbindung zur Heilung eines Aneurysmas beschäftigen. Ich will in einer möglichst eingehenden Besprechung darzulegen versuchen, inwieweit sich diese Methoden als berechtigte und chirurgisch zulässige Operationen an der Abdominalaorta anwenden lassen und wir in physiologischer und therapeutischer Hinsicht von einer Unterbindung der Bauchaorta zu erwarten haben.

Zuvor möchte ich noch eine Statistik von E. Wolff hier vor meinen Darlegungen erwähnen, nach welcher die Ligatur der großen Gefäße sehr verschieden große Gefahren zur Folge hat. Während die Unterbindung der Arteria iliaca in der Hälfte aller Fälle von Nekrosen im peripheren Gliedabschnitt gefolgt ist, besteht diese Gefahr bei der Ligatur der Arteria femoralis oberhalb der Arteria profunda femoris nur noch in 25% der Fälle, an der Poplitea und der Axillaris in 15%, der Subclavia und den Brachialgefäßen in nur noch 5%. Wie groß die Gangrängefahr bei der Aortenligatur sein mag, die der Verfasser der Statistik als anscheinend sinn- und zwecklos gar nicht erst erwähnt, könnte man hiernach ungefähr beurteilen. Wie der Verfasser weiter erklärt, ist es jedoch trotz aller älteren und neuesten Untersuchungen Tatsache, daß unsere Erkenntnis auf diesem wichtigen Gebiete der Chirurgie noch sehr lückenhaft ist.

Wichtig für eine geplante Aortenunterbindung und geichzeizeitig ein Warnungssignal für den Operateur wäre ferner das

gar nicht seltene Krankheitsbild der Aorta angusta. Der Chirurg müßte sich zum mindesten bemühen, diese Anomalie bei seinem zur Operation kommenden Kranken nach Möglichkeit ausschließen zu können. Schon die geringste Vermutung, daß im gegebenen Fall ein enges Aortensystem vorliegen könnte, muß ihm die Unterbindung als sehr gefährlich erscheinen lassen, da begreiflicherweise solche Kranken infolge ihrer allgemeinen, jeder Behandlung trotzenden Anämie einer plötzlichen Abschnürung des Blutkreislaufes zu den peripheren Gebieten und möglicherweise durch die Operation bedingten, schon relativ kleinen Blutverlusten ganz und gar nicht gewachsen sind. Und gerade kein geringer Teil dieser Kranken neigt zu Ruptur und Aneurysmen der Aorta und zu frühzeitiger Arteriosklerose.

Ferner könnte auch einmal bei einer versuchten Unterbindung der Aorta abdominalis knapp unterhalb des Zwerchfells der Oesophagus, der normalerweise vor der Aorta durch den Hiatus oesophageus in die Bauchhöhle tritt, mit der Aorta zusammen durch einen gemeinsamen Spalt des Zwerchfells seinen Weg ins Abdomen nehmen und dann bei einer Aortenligatur in dieser Gegend unbequem werden, während die Aorta sonst mit dem Ductus thoracicus durch die längliche Zwerchfellücke des Hiatus aorticus verläuft. Weiter unten können die häufigen Varietäten der Arteria coeliaca, der Mesenterica superior und inferior, das Fehlen der Arteria coli dextra, das gar nicht so selten ist, auch das Fehlen der Anastomose zwischen Arteria colica media und sinistra, weniger das überzählige Vorkommen akzessorischer Arterien der Aorta abdominalis, die Folgen ihrer Unterbindung noch verschlimmern.

Bei einer Durchsicht der Literatur kann man sich nun davon überzeugen, daß man sich über die Berechtigung zu einer Aortenunterbindung am Menschen nie recht einig geworden ist. Die einen glaubten anhand des gelungenen Tierexperiments beweisen zu können, daß man diese Operation am Menschen nicht nur ausführen darf, sondern sogar soll; die anderen hielten die Ergebnisse des am gesunden Tier gemachten Experiments nicht für ohne weiteres übertragbar auf den durch seine Krankheit schon an und für sich geschwächten Menschen. Diese Ansichten pro und contra werden seit länger als einem Jahrhunder von Chirurgen und

Forschern größter Namen wie Pirogoff, Dieffenbach, Porta, Sonnenburg, Kast, Tillaux und vielen anderen der Neuzeit verfochten. So zog Streubel schon vor beinahe 80 Jahren gegen die Aortenunterbindung mit Argumenten ins Feld, die schließlich auf den ungünstigen Ausgang in den bisherigen Fällen seiner Zeit hinausliefen und in seiner Meinung gipfelten, über deren Wert die chirurgische Praxis seitdem längst entschieden hat: Ebensowenig wie eine Milz- oder Nierenexstirpation jemals Aussicht auf Erfolg haben würde, ebensowenig dürfte an die Unterbindung der Aorta abdominalis gedacht werden. Kast glaubt, als Verteidiger der Operation die Ursache für ihren bis damals stets unglücklichen Ausgang nicht sowohl in der Wesenheit der Operation, als vielmehr in interkurrenten Unfällen, deren Vermeidung zum Teil in der Macht des Chirurgen lag, suchen zu dürfen und die Operationsstatistik nicht als Beweis für die Unzulässigkeit der Aortenunterbindung allein verwerten zu können. Zu solchen Unfällen rechnete er die bei der Operation erfolgende Berstung des aneurysmatischen Sackes mit Erguß seines Inhalts in die Bauchhöhle und die sich daran anschließende Peritonitis — ein Standpunkt, den wir nicht unbedingt mit ihm teilen können, da bei der häufig recht schwierigen Trennung des Aneurysmas von seinem Nachbargewebe schon ohne weiteres mit einer plötzlichen Ruptur und profuser Blutung gerechnet werden muß.

Die von dem großen englischen Wundarzt Astley Cooper zum ersten Male im Jahre 1817 vorgenommene Unterbindung der Aorta abdominalis am lebenden Menschen fand schon bei seinen Zeitgenossen ärgsten Widerspruch. Dietrich hielt das Cooper'sche Referat und vor allem den Sektionsbefund des 40 Stunden nach der Operation verstorbenen Patienten für höchst unzureichend, um sich über die Zulässigkeit der Operation ein klares Bild zu machen. Im übrigen hielt er die Unterbindung der Aorta für stets contraindiziert, weil durch sie zum Bestehen des Lebens erforderliche Teile zerstört würden. Aber nicht nur von chirurgischer Seite, auch von der Physiologie wurden lebhafte Bedenken gegen die Zulässigkeit der Operation ausgesprochen, Bedenken, die sich auf einen altbekannten physiologischen Schulversuch gründeten — den sogenannten Stenon'schen oder Steno-schen Versuch. Dieses Experiment, das bekanntlich den Ver-

lust der aktiven Beweglichkeit der hinteren Extremitäten nach Zuschnürung der Bauchaorta, die Wiederkehr derselben nach Lösung des schnürenden Knotens demonstrieren soll, wurde von Nikolaus Stenon im Jahre 1667 zuerst veröffentlicht. Von neuem ans Licht gezogen wurde der Stenon'sche Versuch sehr viel später durch die Arbeiten von Brown-Séquard. Sie stützten ihre Anschauung durch eine große Reihe von Experimenten an Kaninchen,, aus denen sie den Schluß zogen, daß die Ursache der Lähmung in mangelhafter Blutversorgung der peripheren Nerven und Muskeln zu suchen sei. Den präzisen Experimentalbeweis für die erwähnte Auffassung gegeben und dieselbe genauer anatomisch festgestellt zu haben, ist das Verdienst der gründlichen Arbeit Katzensteins, welcher auf Grund einer Reihe eingehender Untersuchungen, besonders auch über die elektrischen Erregbarkeitsverhältnisse der gelähmten Nerven und Muskeln, den Sitz der Lähmung mit aller Bestimmtheit in die Peripherie verlegte. Ich komme später noch darauf zurück.

Nun war es ja zu allen Zeiten die am meisten interessierende Frage: Findet nach Unterbrechung des Blutkreislaufes in der Bauchaorta trotzdem das Blut seinen Weg in die peripheren Körperbezirke? Dies wurde durch Experimente am Tier namentlich von Porta, Kast und Pirogoff unzweifelhaft festgestellt und bestätigt. Porta gab eine überzeugende Abbildung von einem Kollateralkreislauf 8 und 15 Monate nach der Operation heraus. Kast fand schon nach 3 Monaten bei einem operierten Hunde deutliche Verbindungen zwischen Mammaria interna und Epigastrika. Pirogoff entschied sich auf Grund seiner Tierversuche für die Unterbindung der Aorta zwischen Mesenterica inferior und superior in der Annahme einer direkten, schnellen und leichten Anastomosierung zwischen diesen Gefäßen, die aber praktisch wohl je kaum zustande gekommen ist. Bekanntlich gibt es Arterienzweige, welche sich in Kapillaren auflösen, ohne Anastomosen mit anderen Arterien einzugehen. Cohnheim gab ihnen den Namen „Endarterien". Diese Endarterien dürfen aber nicht mit den Endästen der Arterien verwechselt werden, die vorher Verbindungen mit den Gefäßen der angrenzenden Bezirke aufgenommen haben. Jedenfalls ist ein Kollateralkreislauf im Bereiche der Endarterien nicht möglich, und dies trifft für die Mesentericage-

fäße leider zu. Sonnenburg hat dann im Jahre 1876 zum ersten Male exakte Tierversuche über die Dauer bis zum Wiedereintritt der Pulsation in den peripheren Arterien und über die vollkommene Anastomosenbildung, d. h. den Wiedereintritt der ursprünglichen Blutdruckhöhe in der Femoralis nach Unterbindung der Bauchaorta mittels Blutdruckmessung angestellt, kam aber dabei wohl auf Grund von Fehlern in der Unterbindungstechnik zu Resultaten, die später im Jahre 1900 von Katzenstein durch dessen zahlreiche Tierversuche widerlegt und berichtigt wurden. Sonnenburg behauptete nämlich, daß trotz der vorhandenen ungünstigen Bedingungen nach Unterbindung der Aorta sich in allerkürzester Zeit ein Kollateralkreislauf ausbilden könne und daher auch die Gefahr einer Gangrän nur sehr gering sei. Er kam zu dieser Behauptung auf Grund der Tatsache, daß bei seinen wiederholten Tierversuchen das in die Femoralis eingeführte Manometer schon ca 700 Sekunden nach der Aortenunterbindung deutlich pulsatorische Schwankungen anzeigte und unmittelbar nach der Unterbindung nicht unter 66 mm Hg gefallen war. Katzenstein machte dieselben Versuche nach Angaben Sonnenburg's, unterband aber die Aorta doppelt in geringstem Abstande der Ligaturfäden voneinander und kam im Gegensatz zu Sonnenburg zu bedeutend schlechteren Untersuchungsergebnissen bei Messung des Blutdrucks in der Femoralis. Bei ihm sank das Manometer allmählich bis auf 15 mm Hg, etwa entsprechend dem Drucke des stehenden Blutes, und die Pulsation in der Femoralis war 46 Minuten nach der Unterbindung der Aorta noch nicht wiedergekehrt. Da die meisten Tiere an den Folgen der Operation früher oder später zugrunde gingen, verfügte Katzenstein nur über ein Versuchstier, bei dem er in weiteren Zeiträumen das Verhalten des Blutdrucks in der Femoralis zu prüfen in der Lage war. Bei einem kleinen Hund, seinem 15. Tierversuch, dem er am 17. 11. 02 die Aorta unterband, maß er am 9. 12. 55—65 mm Hg in der Femoralis, am 22. 12. 85 mm Hg, am 12. 1. 03 110 mm Hg und am 26. 2. 03 115—120 mm Hg. Da bei einem solchen Tier der Druck in der Femoralis normalerweise 110—120 mm Hg beträgt, so wurde der ursprüngliche Blutdruck in der Femoralis erst über 3 Monate nach der Aortenunterbindung ganz allmählich wieder erreicht. Hiermit war aber auch bewiesen, daß

tatsächlich nach einwandfreier Unterbindung der Aorta oberhalb ihrer Bifurkation zur Versorgung der peripheren Körperteile mit Blut sofort neue Bahnen eingeschlagen werden. Das anfangs gänzliche Verschwinden des Pulses in der Femoralis und der nur ganz allmählich steigende Blutdruck in ihr spricht dafür, daß anfangs diese neuen Blutbahnen — Kapillaren und Arterien kleinsten Kalibers — der Weiterbewegung des Blutes große Widerstände entgegensetzen, daß diese Widerstände nach einiger Zeit durch fortschreitendes Gangbarmachen der neugebildeten Blutwege geringer werden und daß wenigstens beim Tier auf Grund von Anastomosen tatsächlich ein Kollateralkreislauf zustande kommt. Diese theoretisch gefundene Tatsache, daß die neuen Blutwege feinste Arterien und Kapillaren sein müssen, hat Katzenstein dann auch anatomisch nachgewiesen, und zwar durch eine Reihe recht mühsamer Injektionsversuche in die Blutbahn mit einer Wismutleimmasse und deren Röntgenphotographie, und hat somit die früheren Angaben anderer Autoren (Pirogoff, Porta, Kast) bestätigt. Er fand schon meist wenige Tage nach Unterbindung der Aorta an Versuchstieren unter Beobachtung besonderer Kautelen und untersuchungstechnischer Maßnahmen Verbindungen zwischen Mammaria interna und Epigastrica, außerdem zwischen einer beim Hunde vorkommenden Arteria phrenicoabdominalis, die ähnlich einer Interkostalarterie oberhalb der Nierenarterie entspringt, jedoch intraperitoneal verläuft und seitlich das Peritoneum verläßt, um die Bauchmuskulatur zu versorgen, und der Ileo-lumbalis. Um den neugebildeten Kollateralkreislauf in seinen feinsten Gefäßverästelungen im Röntgenbild unter Zuhilfenahme der Lupe zu Gesicht zu bekommen, hat Katzenstein bei einigen Tierversuchen zur Schaffung einer klaren Röntgenübersicht erst den ganzen Darm ohne Verletzung der großen Gefäße entfernt und dann anschließend die Röntgendurchleuchtung gemacht. In einem anderen Fall hat er ein Stück Lenden- und Bauchmuskel herauspräpariert und allein mit Röntgenstrahlen durchleuchtet. So gelang es ihm, wenn auch nicht immer überzeugend, in seinen Injektionsversuchen eine ganze Anzahl kleinster Anastomosen von Gefäßen des Iliaca- und Femoralisgebietes und zwischen den oben bereits erwähnten Arterien röntgenphotographisch darzustellen. Wichtig war bei alledem noch

der wohlgelungene Nachweis, daß das Anastomosennetz z. B. 7 Tage nach der Aortenunterbindung im Röntgenbild sehr viel dichter war als erst 2 Tage nach der Operation. Auch eine Vergrößerung des Querschnittes der anastomosierenden Gefäße durch Erweiterung ihres Lumens konnte deutlich festgestellt werden.

Als Ursache des neuentstehenden Kollateralkreislaufes nach der Aortenunterbindung nahm Katzenstein auf Grund weiterer Tierexperimente eine wesentliche Blutdruckerhöhung in der zentralen Gefäßbahn infolge verstärkter Tätigkeit des Herzens an. Nachdem sich vorher schon Kast mit dieser Frage beschäftigt und bei einem Versuch am Kaninchen nach der Aortenunterbindung nur eine ganz kurz dauernde Steigerung des Blutdrucks in der Carotis, die dann sofort wieder der normalen Spannung wich, beobachtet hatte, entdeckte Katzenstein bei seinem 27. Tier versuch an einem Hund zufällig, daß der Druck in der Carotis 4 Tage nach der Unterbindung der Aorta 33 mm Hg höher war als vor der Operation. Es mußten also blutdruckerniedrigende Momente vorhanden sein, die durch die Operation bedingt waren und die sofortige Steigerung des Blutdrucks nicht erkennen ließen. Als solche konnte Katzenstein wieder anhand recht geschickter Tierversuche, die ich wegen ihrer Mannigfaltigkeit hier nicht näher beschreiben möchte, dreierlei anschuldigen: Erstens die Narkose (Morphium-Chloroform), dann die reflektorische Lähmung des Nervus splanchnicus und die dadurch bedingte Widerstandserniedrigung im Gefäßgebiete des Darms und drittens die Eröffnung der Bauchhöhle als selbständiges Moment. Diese Erscheinung der postoperativen Blutdruckerniedrigung blieb bei allen seinen daraufhin angestellten Tierversuchen einige Tage bestehen, um dann schneller oder langsamer in eine manchmal recht beträchtliche Erhöhung des Blutdruckes umzuschlagen, beispielsweise bei einem etwa 3 kg schweren Kaninchen, bei dem anfangs schon nach bloßer Eröffnung der Bauchhöhle eine Blutdrucksenkung von über 60 mm Hg in der Carotis gemessen wurde, dann aber nur kurze Zeit nach Unterbindung der Bauchaorta eine Steigerung des Blutdrucks um ca 70 mm Hg eintrat.

Indessen sind die letzten Ursachen für die Entstehung des Kollateralkreislaufs nach der Unterbrechung der Hauptblutzufuhr

zu einem bestimmten Körpergebiet auch heute noch nicht restlos bekannt. Schon vor 30 Jahren hat sich auch Bier in beachtenswerten Arbeiten mit diesem Thema beschäftigt. Nach seiner Ansicht entsteht der Kollateralkreislauf weder allein durch grobmechanische Vorgänge, noch durch ausschließliche Beeinflussung vonseiten des Zentralnervensystems, wenn auch die Herabsetzung aller Widerstände für den Blutumlauf in anämisch gewordenen Gebieten mit durch nervöse Einflüsse bedingt sein mag. Nach Ansicht einiger Autoren scheint unter anderem für die Entstehung des Kollateralkreislaufes von Bedeutung zu sein, unter welchem Winkel die Nebenäste eines Gefäßes von der Hauptarterie abgehen; denn davon hängt der Widerstand ab, der dem Blutstrom bei der Unterbindung der Hauptarterie geboten wird. So sollen dabei spitzwinklige Nebenäste für die Bildung des Kollateralkreislaufes bedeutend günstiger sein als stumpfwinklige oder gar retrograde Nebenäste.

Um nun den Einfluß der Unterbindung der Aorta auf den Blutdruck im Herzen selbst nachzuweisen, wurde an den Versuchstieren von Katzenstein das Herz freigelegt und vermittels einer eigens dazu angefertigten, durch das linke Herzohr in den linken Ventrikel eingeführten, mit einem Federmanometer in Verbindung stehenden Kanüle das Verhalten des intracardialen Drucks verfolgt. Unmittelbar nach der Unterbindung der Bauchaorta zeigten die ersten 5 Systolen am Herzen zunächst eine auffällge Reduzierung des Blutdrucks von 115 mm Hg auf 60 mm Hg, während vergleichsweise in der Carotis zu ebendemselben Zeitpunkt ganz im Gegensatz dazu schon eine Erhöhung des Drucks von über 40 mm Hg. festgestellt werden konnte. Bei den nächsten Systolen stieg dann aber bereits der Druck im Herzen sehr schnell über die ursprüngliche Höhe und erreichte bald die Höhe von 160, 200 und 230 mm Hg. Auffallend war ferner bei dem Versuch, daß nach jedem 4., zuweilen auch schon 3. Schlage der Herzblutdruck sehr tief auf 60 und 40 und einige Male sogar auf 20 mm Hg herunterging, dazwischen aber immer wieder 200—230 mm Hg betrug, wobei die Druckerhöhung in der Carotis mit durchschnittlich 60 mm Hg. eine ziemlich gleichmäßige blieb.

Katzenstein nimmt nun an, daß nach der Unterbindung der Aorta zunächst eine Rückstauung des Blutes stattfindet, da sich

in der Carotis eine Erhöhung des Blutdruckes zeigt in einem Augenblick, wo der Druck im Herzen minimal ist. Das Sinken des Drucks im Herzen führt er auf reflektorische Vorgänge zurück, die daran gleich anschließende Druckerhöhung im Herzen hält er für eine Folge des durch die Rückstauung erhöhten Blutdrucks im arteriellen System. Wäre diese Rückstauung aber die einzige Ursache der Druckerhöhung im Herzen, so würde diese bald verschwinden, gerade so wie die durch eine Transfusion hervorgerufene Druckerhöhung sehr bald überwunden ist. Es muß also noch ein Moment hinzukommen, welches die anhaltende Druckerhöhung im Herzen erklärt und demnach von einer erhöhten Tätigkeit des Herzens überwunden werden muß. Und das sind eben die enorm gesteigerten Widerstände in dem an der Aorta unterbundenen Kreislauf. Solange also der oben erwähnte, theoretisch angenommene und anatomisch nachgewiesene Kollateralkreislauf nicht soweit ausgebildet ist, daß sein Gesamtwiderstand für das Herz nicht größer ist als der, den das Blut auf normalen Bahnen findet, so lange muß das Herz eine größere Arbeit leisten als unter normalen Verhältnissen, so lange wird auch als Ausdruck für die Mehrleistung des Herzens der Druck in der Carotis erhöht bleiben. Wir können dann nach Erweiterung der kollateralen Bahnen erst erwarten, daß der Druck in der Carotis allmählich wieder fällt gleichmäßig mit dem Steigen des Drucks in der Femoralis und entsprechend der gleichzeitigen Wiederentlastung des Herzens.

Nach diesen Auseinandersetzungen müssen wir nun in Anbetracht der großen Inanspruchnahme des Herzens annehmen, daß sich auch anatomische Veränderungen am Herzen bei Katzenstein's zahlreichen Tierversuchen haben nachweisen lassen. Das trifft in vollem Umfange zu. Katzenstein hat z. B. bei zwei Kaninchen vom selben Wurf, von gleicher Größe und Schwere, die sich zum Verwechseln ähnlich sahen, die Aorta oberhalb der Bifurkation unterbunden und dabei folgende Beobachtung gemacht. Während Kaninchen meistens schon in den ersten 4 Stunden nach solcher Operation zugrunde gehen, lebte das eine von den beiden Versuchstieren ausnahmsweise noch länger als 10 Stunden, das andere ebenso große Tier starb schon im Verlaufe der Operation. Bei der Sektion fiel nach Herausnahme der beiden Herzen sofort

auf, daß die Herzen bedeutend in der Größe voneinander abwichen. Ihr Gewicht war nahezu dasselbe, und die rechten Herzen zeigten keine wesentlichen Verschiedenheiten. Dagegen war der linke Ventrikel in beiden Präparaten ganz verschieden. Im großen Herzen war seine Wand viel dünner, der Aortenumfang weiter, das ganze Herz viel größer, ohne Zunahme des Gewichts. Katzenstein gab noch sehr genaue Maße an, schaltete jeden Zweifel aus, daß beide Herzen ursprünglich ungefähr gleich groß waren und sprach diesen Befund als das typische Bild der akuten Dilatation des Herzens an, die sich in diesem Falle auf den linken Ventrikel beschränkte.

Sehr überzeugend ist auch der Versuch an einem Hunde, der die Aortenunterbindung gut überstand, nach 3 Monaten noch lebte und dann getötet wurde, um die späteren Veränderungen am Herzen nach solcher Operation zu erforschen. Obwohl die Herzen von Hunden stets sowieso eine sehr kräftige Mukulatur aufweisen, wurde in diesem Fall eine hochgradige konzentrische Hypertrophie der Muskulatur des linken Ventrikels vorgefunden. Der rechte Ventrikel war dadurch völlig komprimiert und verschwand beinahe ganz. Die stark vermehrte Arbeitsleistung des Herzens nach der Unterbindung der Aorta hatte hier zunächst eine Dilatation, später dann aber eine kollossale Hypertrophie des linken Ventrikels verursacht, was in Katzensteins Arbeit bei Betrachtung des daneben vergleichsweise abgebildeten normalen Hundeherzens nicht angezweifelt werden kann.

Was nun die nach Unterbindung der Aorta am Versuchstier beobachtete Lähmung der hinteren Extremitäten und der Blase anbetrifft, worauf ich schon vorhin bei Erwähnung des Stensonschen Schulversuches anspielte, so handelte es sich um die Entscheidung der Frage, ob diese Lähmung durch eine Läsion des Rückenmarks oder durch eine Schädigung peripherer Nerven oder Muskeln bedingt ist. Ich möchte gleich bemerken, daß Mastdarmlähmungen in der Literatur nie dabei gesehen und beschrieben worden sind. Auch hier hat Katzenstein recht sinnreiche Versuche gemacht und alte Anschauungen darüber berichtigt oder verbessert. Ehrlich und Brieger z. B. haben durch Unterbindung der Aorta schwere anatomische Veränderungen im Rückenmark hervorgerufen und nachgewiesen. Ihre Versuchstiere

blieben dauernd gelähmt, wenn die Aorta länger als $^3/_4$ Stunden unterbunden war. Anders berichtet Rothmann, daß er nach Unterbindung der Aorta unterhalb der Nierenarterie beim Hunde selbst nach $1^1/_2$ Stunden dauernder Abklemmung keine Funktionsstörungen der hinteren Extremitäten, auch keine Rückenmarkveränderungen feststellen konnte, daß er aber nach Ligatur der Aorta oberhalb der Nierenarterie partielle und nach Unterbindung oberhalb der Mesenterica superior völlige Lähmung der Extremitäten sah. Bei Katzen hatte er dieselben Resultate. Allerdings gingen die Tiere bei hoher Unterbindung zu rasch zugrunde, um genauere Untersuchungen des Rückenmarks in weiteren Zeitabständen zu machen, und Rothmann nimmt an, daß diese Rückenmarkveränderungen weit schwerer wären, als er sie bei seinen Unterbindungen direkt oberhalb der Nierenarterie finden konnte. Katzenstein nun beschränkte sich bei seinen Versuchen lediglich auf die Aortenunterbindung zwischen Bifurkation und Nierenarterien, da er ja vor allen Dingen prüfen wollte, inwieweit die Unterbindung der Aorta beim Menschen therapeutisch zulässig und aussichtsvoll sei. Auch kam es ihm darauf an, bezüglich der Lähmungen die Wirkung nicht bloß der temporären, sondern besonders der dauernden Ligatur der Aorta zu erforschen. Er fand nun bei Hunden und Katzen nach festem Abschluß der Aorta eine meist nur ein bis zwei Tage dauernde Gebrauchsunfähigkeit der hinteren Extremitäten; am 3. Tage war die Lähmung meistens schon verschwunden. Die Harnblase zeigte bei den Sektionen sehr häufig große Ausdehnung, war mit starken dunkelblauen Venennetzen durchzogen und bei zwei Versuchstieren sogar perforiert. Niemals zeigte sich auf den gefärbten Schnitten vom Rückenmark im Mikroskop etwas Pathologisches, woraus zu schließen war, daß die beobachteten Lähmungen peripherischer Natur sein mußten. Ferner schien hiernach die Wahrscheinlichkeit einer zentralen Schädigung umso größer zu sein, je höher die Unterbindung der Aorta stattfindet. Daß diese Annahme richtig war, ergibt sich aus folgenden Tatsachen, die Katzenstein zum Beweis in teils recht selbstverständlicher, teils auch geistreicher Form zusammenstellte. Wie schon erwähnt, konnten seine Tiere meist schon am 3. Tage nach der Unterbindung der Aorta oberhalb der Bifurkation wieder laufen. Auch die Ueberfüllung der Blase bestand nur in den ersten Tagen,

er zusammenhängt. Unten links ist der Sack geplatzt, das Blut hat sich weiter gewälzt und dadurch einen Tumor von 24 cm Länge und 6 cm Breite geschaffen. Die Intima der Aorta zeigt einige atheromatös erkrankte Stellen. Weder ober- noch unterhalb der Ligaturstelle befindet sich ein Thrombus."

Aus diesen Berichten Keen's geht mit Bestimmtheit hervor, daß die Unterbindung der Aorta keine vollständige war. Keen wollte zwar in der Veröffentlichung seines Falles durch folgenden Versuch den Beweis für die Korrektheit seiner Unterbindung erbringen. Er unterband an einer beliebigen Leiche in gleicher Höhe die Aorta, entfernte die Schlinge und verglich sie mit derjenigen, die bei dem operierten Patienten oberhalb des Aneurysmas gelegen hatte. Aus der Tatsache, daß diese nur 2 mm größer war als die andere, schloß er, daß die Unterbindung eine vollständige gewesen sein müsse, vergaß aber wohl dabei, daß selbst die Aorta gesunder Menschen in ihrer Größe bedeutend schwankt und daher zu solchen Vergleichen nicht herangezogen werden kann. Aus dem Krankenbericht erfahren wir, daß man unmittelbar nach der Operation schon wieder Pulsation am Aneurysma fühlte, daß Keen anscheinend zuerst selbst nicht ganz von der Vollständigkeit der Unterbindung überzeugt war, nach längeren Ueberlegungen aber annahm, daß die Pulsation von der Aorta fortgeleitet sein müsse, worin wir ihm, nach der im Sektionsbericht beschriebenen Größe des Aneurysmas zu urteilen, nicht ohne weiteres recht geben können. Ferner soll schon 5 Stunden nach der Operation Pulsation in der Femoralis, 2 Tage danach im Aneurysma gefühlt worden sein. Die beim Tierexperiment gemachten Erfahrungen decken sich jedoch mit diesen Beobachtungen keineswegs. Außerdem spricht das im Sektionsbericht erwähnte Fehlen eines Thrombus ober- wie unterhalb der Ligaturstelle gegen eine komplette Unterbindung und nicht zuletzt der Umstand allein, daß der Patient, bei dem die allerschwerste Unterbindung gemacht worden war, noch 57 Tage am Leben blieb, während in allen anderen Fällen die Operierten meist schon sogar nach wenigen Stunden starben. Leider kann man daher bei einer Beurteilung der Folgen der Unterbindung der Bauchaorta den Fall Keen wohl kaum mitheranziehen. Mir schien er nur seiner selteneren Lokalisation des Aneurysmas wegen und als ungefähres Analogon zu

meinem Fall Gößler erwähnenswert; denn selbst die neuere und neueste Literatur ist arm bezüglich geeigneter Vergleiche. Auch wollte ich nicht ohne Genugtuung vor Augen führen, welches sichere Los unserer Patientin beschieden gewesen wäre, wenn wir ihr mit dieser Operation hätten helfen wollen und wenn diese überhaupt technisch möglich gewesen wäre.

Aehnlich liegt nun auch der Fall Tillaux. Bei ihm wird die Tatsache der mangelhaften Unterbindung der Bauchaorta zwecks Verödung eines über der Bifurkation sitzenden Aneurysmas vom Autor selbst erwiesen. In seinem Sektionsbericht heißt es nämlich: „Eine Hohlsonde kann an der Stelle der Ligatur durchgeführt werden. Weder oberhalb noch unterhalb der Unterbindungsstelle ist in der Aorta ein Thrombus vorhanden." Deshalb übersteht auch bei ihm der Kranke die Operation einige Wochen, nämlich 39 Tage.

Ehe ich auf den recht interessanten Fall Brooks eingehe, möchte ich doch noch der Vollständigkeit meines Literaturberichts halber den Fall von Rudolph Matas, eines bekannten Forschers auf dem Gebiete der Aneurysmenbehandlung, kurz erwähnen, der vor etwa einem Jahrzehnt hinsichtlich der Lebensdauer seines operierten Patienten einen Rekord darstellte, bei dem aber genau wie bei den Fällen Keen und Tillaux die Sektion einen nur unvollkommenen Verschluß der Bauchaorta ergab. Dieser Kranke lebte nach den amerikanischen Berichten noch 1 Jahr, 5 Monate und 9 Tage und starb nicht etwa an den Folgen der Unterbindung, sondern infolge einer plötzlichen Lungenblutung bei einer kavernösen Lungentuberkulose.

Der nun folgende Fall Brooks ist ungemein fesselnd durch die Tatsachen, daß die oberhalb eines riesigen tiefsitzenden Bauchaortenaneurysmas angebrachte Doppelligatur laut Sektionsbericht wirklich zu einem festen Verschluß der Aorta abdominalis geführt hatte, daß der Operierte trotzdem noch 94 Tage (!) am Leben blieb und daß er auch hier keineswegs der Operation zum Opfer fiel, sondern unter den Erscheinungen eines Obturationsileus zugrunde ging.

Es handelte sich um einen 59-jährigen, syphilitisch erkrankten Neger, der am 23. Januar 1925 „with the classic signs and symptoms of a very large abdominal aneurysm filling the entire lower

half of the abdomen“ in das Barnes Hospital zu St. Louis eingeliefert wurde. Bei vollständig intaktem Herzen war die linke Unterextremität beträchtlich geschwollen und fühlte sich auch kühler an als die rechte. Pulsation der Femoralis war links gar nicht, rechts nur sehr schwach zu palpieren, doch der Allgemeinzustand des Kranken war nach Brook's Ansicht derart gut, daß die geplante Aortenunterbindung kein allzu großes Risiko zu sein schien. So wurde denn am 2. Februar die Bauchhöhle durch einen von der Symphyse bis zum Schwertfortsatz reichenden Schnitt geöffnet und das jetzt noch größer als bei der klinischen Untersuchung erscheinende Aneurysma mitsamt der einmündenden Bauchaorta mühsam freigelegt.

Es zeigte sich, daß beide Arteriae iliacae — genau wie bei meinem veröffentlichten ersten Falle der Patientin v. Sydow — aus dem Aneurysmasack entsprangen, jedoch wegen der Größe und Lage des Aneurysmas nicht freipräpariert werden konnten. Im übrigen war die Wand des aneurysmatischen Sackes sehr dünn, und das Aneurysma machte den Eindruck eines dunkelblauroten Ballons. Wegen der Gefahr einer Ruptur mußte daher sehr vorsichtig vorgegangen werden. Dagegen schien die Wand der darüber gelegenen Aorta ganz normal zu sein und die Unterbindung mit geeignetem Material bezüglich Zerstörung und Berstung der Gefäßwand nicht als gefährlich angesprochen werden zu müssen.

Brooks legte nun erst versuchshalber unterhalb des Ursprungs der Mesenterica inferior eine Klammer an die Aorta an und stellte fest, daß die Pulsation im Aneurysma wohl im Moment nachließ, daß aber der aneurysmatische Sack in Ausdehnung und Festigkeit unverändert bestehen blieb. Daraus schloß er zuversichtlich und nicht mit Unrecht auf einen bereits vorhandenen beträchtlichen Kollateralkreislauf, der sich, wie ich auf Grund des Sektionsberichtes zum besseren Verständnis schon jetzt bemerken möchte, durch eine vollständige Abklemmung der linken Iliaca communis an der Stelle ihrer Einmündung in den Aneurysmasack und einer ebensolchen beginnenden, durch die Schwere des Tumors verursachten Zuschnürung der rechten Iliaca communis zufolge ausgebildet hatte.

Nach diesen Erwägungen entschloß sich Brooks jetzt an derselben Stelle, wo die Versuchsklammer gelegen hatte, zu einer

Ligatur der Aorta mit einem streifenförmigen Stück der Fascia lata. Im Augenblick wich wieder jede Pulsation im Aneurysma. Dann legte er, um der vollkommenen Unterbindung ganz sicher zu sein, noch eine Seidenligatur 1 cm tiefer knapp über dem Aneurysma an und schloß die Bauchhöhle.

Unmittelbar nach der Operation waren beide Unterextremitäten ganz kalt, jedoch traten Lähmungserscheinungen oder Gefühlsstörungen nicht ein. Nach Ablauf von 24 Stunden aber wurden Beine und Füße deutlich warm, wärmer noch als vor der Operation, was auf eine Verstärkung des schon vorgebildeten Kollateralkreislaufes schließen ließ. Auch das Aneurysma war in seiner Größe anscheinend schon erheblich zurückgegangen und zeigte keine fühlbaren Pulsationen mehr. Trotz eines noch durch eine Lungenentzündung komplizierten Wundverlaufes erfolgte dennoch eine rasche Ausheilung und schon am 26. März die Entlassung aus dem Hospital. Es bestanden keine Beschwerden mehr, das Aneurysma war palpatorisch bedeutend kleiner geworden und in der linken Femoralis war wieder Pulsation zu fühlen. Der Kranke nahm wieder seine Arbeit als Rollwagenkutscher auf, und Brooks glaubte schon, in der Lage zu sein, über eine vollständige Heilung eines Bauchaortenaneurysmas durch Aortenunterbindung in Kürze berichten zu können.

Da wurde jedoch nur wenige Wochen später am 7. Mai 1925 der Patient abermals mit den Anzeichen eines Darmverschlusses eingeliefert und starb bereits einige Stunden nach der Wiederaufnahme ins Krankenhaus. Die Sektion ergab als Todesursache eine Darmabklemmung durch einen kurzen Verwachsungsstrang zwischen einer Darmschlinge und der vorderen Bauchwand längs der Schnittlinie der vorangegangenen Operation. Das Aneurysma war um mehr als die Hälfte zusammengeschrumpft und hatte ungefähr noch den Umfang einer kleinen Apfelsine. Wie von mir schon oben erwähnt, war die linke Iliaca communis völlig verschlossen, teilweise auch die rechte. Der für die Unterbindung benutzte Fascienstreifen hatte sich gelockert, die Seidenligatur hatte die Aortenwand durchgeschnitten. Während der stark verkleinerte Aneurysmasack mit Gerinnseln vollständig gefüllt war, hatte sich am zentralen Stumpf der Bauchaorta ein sicherer Verschluß derselben durch einen festen Thrombus gebildet.

solange der Kollateralkreislauf noch nicht genügend wiederhergestellt war, während später dieses Symptom wieder verschwand. Wäre die Ursache der beschriebenen Blasenläsion zentral gelegen, so würde sie sicher nicht ohne weiteres vorübergegangen sein, ebenso wie die Lähmung der Beine. Ferner war die Leitungsfähigkeit des Nervus ischiadicus sowohl motorisch wie sensibel noch nach zwei Stunden nachzuweisen, jedoch ergab der über 24 Stunden immer in gewissen Zeitabständen ausgeführte elektrische Reizversuch mit dem Apparat von Bowditsch, daß die Leitungsfähigkeit des Nerven und auch des Muskels für den elektrischen Strom anfangs in den ersten Stunden sehr gelitten hatte, doch nach Ablauf von 26 bis 27 Stunden vollkommen wiederhergestellt war. Für diese Aenderung der physiologischen Nerven- und Muskelleitungsfähigkeit suchte Katzenstein eine anatomische Ursache und fand sie in der mikroskopischen Untersuchung des frischen Muskels, indem er ein Stückchen Muskel zerzupfte und in physiologische Kochsalzlösung brachte. Etwa $3^1/_2$ Stunden nach Unterbindung der Aorta zeigten sich in den einzelnen Muskelfibrillen feinste staubförmige Niederschläge, die Querstreifung der Fibrillen war nicht mehr deutlich zu erkennen. Nach 10 Stunden waren diese Erscheinungen noch ausgeprägter. Die jetzt sehr starke Trübung der Muskelfibrillen verschwand jedoch auf Essigsäurezusatz und ließ wieder eine tadellose Querstreifung erkennen. 28 Stunden nach der Unterbindung waren immer noch zahllose körnige Einlagerungen vorhanden, die wieder auf Essigsäure verschwanden, aber die Zahl der substanztrübenden Körnchen war nicht mehr so groß wie 10 Stunden post operationem. Es lag hier der in der Pathologie bekannte Befund der albuminösen Trübung vor. Durch die Tätigkeit des Muskels werden bekanntlich Zersetzungsprodukte gebildet, die sonst durch einen normalen Blutkreislauf abgeführt werden. Diese Zersetzungsprodukte mußten natürlich nach Unterbindung der Aorta und Absperrung des Kreislaufs nach den unteren Extremitäten liegen bleiben. Da tatsächlich, wie oben ausgeführt, schon nach Ablauf eines Tages die Ausbildung des Kollateralkreislaufes verhältnismäßig weit vorgeschritten ist, so ergab auch die wiederholte mikroskopische Untersuchung der Muskelfibrillen, daß nach einem Tage schon das Maximum der in ihnen gefundenen Körnchenbildung überschritten

war. Die erwähnte Störung der elektrischen Leitungsfähigkeit führte nun Katzenstein mit Recht auf diese anatomische Läsion zurück, umso mehr, als die größte Schädigung hier wie dort zu gleicher Zeit zur Beobachtung kam. Für die gestörte Leitungsfähigkeit des Nervus ischiadicus nahm Katzenstein an, daß dieselbe nur eine scheinbare und auf die von ihm nachgewiesene Veränderung der Muskulatur zurückzuführen gewesen sei, da ja die elektrische Leitung des Nerven zu gleicher Zeit mit der Leitung des Muskels wieder normal wurde. Seiner Ansicht nach litte die Leitungsfähigkeit des Nerven nicht, nur die Kontraktion des Muskels ließe länger auf sich warten als normal.

Ehe wir nun auf Grund der experimentellen Erfahrungen am Tier kritische Bemerkungen über die Zulässigkeit der Unterbindung der Aorta am kranken Menschen folgen lassen wollen, möchte ich aus der Literatur einige Beispiele angeben, die den von mir eingangs veröffentlichten Fällen von Aneurysmen der Bauchaorta wenigstens in mancher Beziehung gleichen und bei denen vor allem, was uns am allermeisten interessiert, die Aortenunterbindung als therapeutische Maßnahme vorgenommen wurde, um zu sehen, welchen Erfolg die Operateure mit diesem Eingriff zu verzeichnen hatten und welche Folgen die Operation in ihrer Gesamtwirkung besonders auf die Operierten hinterließ.

Seit dem Jahre 1817 bis zum heutigen Tage sind etwa 20 Fälle von Unterbindung der Aorta abdominalis am Menschen in der Literatur veröffentlicht worden, und zwar meine ich hier die Fälle, bei denen die Totalligatur der Bauchaorta von den Operateuren beabsichtigt war im Gegensatz zu der in neuerer Zeit einige Male versuchten Methode des teilweisen Verschlusses der Abdominalaorta, auf die ich anschließend noch zu sprechen komme. Von diesen 20 Fällen wurde die Operation meistens wegen eines Aneurysmas mit oder ohne Blutung, gelegentlich auch einer anderweitigen unstillbaren Blutung wegen ausgeführt. In den allerwenigsten Fällen allerdings betraf das Aneurysma die Aorta selbst, meistens gehörte es der Iliaca interna oder externa an. In zwei weiteren Fällen wurde die Aorta irrtümlich für Iliaca unterbunden, und erst die Sektion klärte den wahren Sachverhalt auf. Das Wesentlichste aber ist für uns, daß sämtliche Operierten meist sehr schnell zugrunde gingen. Daher haben von sämtlichen Fällen

auch nur höchstens drei für uns besonderes Interesse, nämlich die Fälle der Amerikaner Keen und Brooks und des Franzosen Tillaux, einerseits weil deren Patienten nach der Aortenunterbindung von allen Operierten am allerlängsten lebten, anderseits weil Keen's Patient dem Sitze des Bauchaortenaneurysmas nach betrachtet dem von mir beschriebenen 2. Fall unserer Patientin Gößler wenigstens einigermaßen ähnlich kommt und weil hier die schwerste Operation von Keen gewagt wurde, die hohe Bauchaortenunterbindung direkt unterhalb des Zwerchfells. Entgegen allen experimentellen und klinischen Erfahrungen lebte der Operierte noch 57 Tage. Ich gebe im folgenden die wichtigsten Originalaufzeichnungen Keen's äußerst gekürzt wieder:

52-jähriger Mann, der wahrscheinlich eine Syphilisinfektion durchgemacht hat. Anamnese im Original sehr ausführlich. Aufnahme am 22. 11. 1899 wegen großer Schmerzen in der linken Bauchseite. Die ganze linke Seite des Abdomens vom Rippenrand bis zur Regio iliaca ist von einem weichen glatten Tumor eingenommen. Patient ist kollabiert, Puls sehr schwach. Erste Operation am 29. 11. 99. Bei der Laparatomie wird festgestellt, daß ein großes retroperitoneales Hämatom vorhanden ist und daß das Aneurysma von der Aorta ausgeht. Schluß der Bauchhöhle ohne Entfernung der Blutkoagula, da eine neue Blutung befürchtet wird. Der Zustand des Kranken bessert sich von Tag zu Tag unter Verabreichnung von Gelatine-Injektionen. Zweite Operation am 20. 12. 99. Des Operateurs Absicht ist es, durch einen in den Sack eingeführten Draht einen elektrischen Strom einzuleiten. Laparatomie in der Mittellinie. Pankreas liegt hinter dem vorderen Abdominalrand. Zwischen Pankreas und Magen kommt man an die gesunde Aortenwand. Da man sieht, daß die Unterbindung möglich ist, entschließt man sich hierzu, da sonst ein fatales Ereignis entreten müsse. Es folgt nun die ausführliche Beschreibung der Isolierung und Unterbindung der Aorta.

Während der ganzen Operation war der Puls schwach und unregelmäßig, leicht unterdrückbar. Im Moment der Ligatur stieg der Puls von 90 auf 130, und es verschwand die Pulsation in der Femoralis und im Aneurysma. Man war zunächst nicht ganz sicher, ob die Pulsation in letzterem wirklich geschwunden war. Es war nämlich nicht genau festzustellen, ob die im Aneurysma

befindliche Pulsation eine wirkliche oder scheinbare war, bedingt durch Uebertragung der Pulsation der darüber gelegenen Aorta. Schließlich war man überzeugt, daß die Pulsation im Aneurysmasacke wirklich verschwunden war. Es zeigte sich alsbald bläuliche Verfärbung des Kopfes, des Gesichts und des Nackens. Einige Minuten nach der Unterbindung war der Sack auf die Hälfte seines Volumens zusammengeschrumpft. Beine kalt, Sensibilität gering, Motilität garnicht gestört.

Aus dem weiteren Krankheitsverlauf erfahren wir, daß noch an demselben Operationstage abends gegen 8 Uhr die Femoralis schon wieder schwach pulsierte, und daß zwei Tage später am 22. 12. 1899 schon wieder ein Geräusch im Aneurysma zu bemerken war. Am 27. 12. glaubt man eine Pulsation der Mammaria interna und der Epigastrica zu fühlen. Im Januar 1900 sitzt Patient bereits an zwei Tagen zeitweise außerhalb des Bettes. Nach Applikation zahlreicher Gelatine-Injektionen später aber plötzlich am 15. 2. 1900 Klagen über Schmerzen in der Gegend des Aneurysmas, die in die linke Leistengegend und in das linke Knie ausstrahlen. Um 2 Uhr nachts Puls sehr schwach, Lippen weiß. Um 3 Uhr 20 Exitus 57 Tage nach der Operation.

Auch aus dem Sektionsbefund muß ich wegen der anschließenden kritischen Besprechung des Falles einiges Wichtige herausgreifen:

„— — — Bauchhöhle enthält große Mengen flüssigen schwarzen Blutes. Die Aorta ist an der Stelle der Unterbindung direkt unter dem Zwerchfell durchgeschnitten. Von der Oeffnung des Gefäßes hat sich das Blut bis zur rechten Niere hin weiter gewühlt. 3 cm unterhalb der Verletzung findet man an der hinteren Seite der Aorta einen unregelmäßigen Substanzverlust, dessen größter Durchmesser parallel zum Gefäß verläuft und 2 cm lang ist. Sein kleinster Durchmesser mißt 3 mm. Die Ränder dieser Oeffnung sind glatt und gehen diesseits auf das Innere des Gefäßes, jenseits auf die Wand eines falschen Aneurysmas über, dessen vordere Wand von der Aorta und dessen hintere Wand vom Periost der Wirbelkörper gebildet wird. Es liegt in der Höhe des 11. und 12. Dorsal- und des 1. Lendenwirbels und hat diese Wirbel arrodiert. Der Sack ist rund und mißt im Durchmesser 6 cm. Sein Innengewebe ist zart und ähnelt der Intima, mit der

Fast unmöglich klingt in diesem Bericht, daß nach Durchschneidung der Aorta durch die Seidenligatur trotz der akuten Gefahr der Verblutung bei der Größe des Gefäßes dennoch durch Gerinnselbildung ein sicherer Verschluß zustande kam. Anderseits müssen wir daran denken, daß selbst Verletzungen sehr großer Gefäßstämme allerdings in seltenen Fällen spontan heilen können. Die Spontanheilung der Gefäßwunden erfolgt bekanntlich in der Weise, daß der Defekt der Gefäßwand zunächst durch Blutgerinnsel, besonders Blutplättchenthromben, und durch benachbartes Gewebe überbrückt wird. Schon nach wenigen Tagen breitet sich dann eine von dem Endothel der Wundränder ausgehende Endothelwucherung über den Defekt aus. Die eigentliche Ausfüllung desselben geschieht durch Bildung von Granulationsgewebe, eines zellreichen, unreifen Bindegewebes, des sogenannten Gefäßcallus, der teils von dem autochthonen Bindegewebe der Intima, teils von dem adventitiellen und periadventitiellen Bindegewebe ausgeht. Die Media soll an ihm jedenfalls am wenigsten beteiligt sein. Durch Organisation des Granulationsgewebes kann ein der normalen Gefäßwand ähnliches Gebilde zustande kommen. Zahlreiche neugebildete elastische Fasern verleihen der Narbe sogar eine gewisse Elastizität. Die geschichteten Lamellen der Media fehlen allerdings auch in der fertigen Narbe.

Nach diesen histologischen Erläuterungen darf man also annehmen, daß hier tatsächlich durch Unterstützung des fest eingekeilten Thrombus die Ausheilung des Aortendefektes und damit ein sicherer Abschluß der Bauchschlagader zustande kam.

In der Besprechung seines Falles glaubt Brooks, daß für gewisse Aneurysmen der untersten Aorta, wo bereits zur Zeit der Operation sich auf Grund irgendwelcher pathologisch-anatomischen Ursachen ein wirksamer Kollateralkreislauf ausgebildet hat, die Unterbindung der Bauchaorta mit dem Leben vereinbar sei, und er ist geneigt, dem Symptom dabei eine große Bedeutung zuzuschreiben, daß vor der Operation keine Pulsation in den Femoralarterien zu fühlen war. Das Fehlen der Femoralpulsation bei einem Bauchaneurysma spricht er also gewissermaßen als eine Indikation zu einer ungefährlichen und erfolgreichen Unterbindung der Bauchaorta an. Zwei Fundamentalprobleme hält er

schließlich bei dieser Operation für ausschlaggebend. So erscheint ihm erstens, wenn die gelegentliche Tatsache eines bereits vorhandenen Kollateralkreislaufes wie bei dem von ihm veröffentlichten Fall fehlt, die Schaffung einer zuverlässigen Methode zur allmählichen künstlichen Förderung kollateraler Blutbahnen vor dem endgültigen Abschluß der Bauchaorta sehr wichtig und zweitens die Frage, welches Material zur Unterbindung benutzt wird. Ich möchte darin dem Verfasser beipflichten und hier noch an die Möglichkeit einer schonenden Operationsmethode denken, natürlich nur, wenn alle maßgebenden Umstände es gestatten, nämlich an eine Unterbindung der Aorta in zwei Sitzungen, und zwar derart, daß bei der ersten Operation die Bauchaorta zentral vom Aneurysma erstmalig nur partiell, aber doch schon ziemlich eng abgeschnürt wird, so daß das Aneurysma von dem blutzuführenden Hauptstamm der Aorta schon bedeutend weniger Blut erhält, anderseits aber, was mir hierbei am allerwichtigsten erscheint, der Ausbildung eines Kollateralkreislaufes nach den peripheren Bezirken auf Grund der in dieser Arbeit beschriebenen Ursachen ein großer Vorschub geleistet wird, und daß dann nach Wochen oder Monaten bei einer zweiten Operation, nachdem man sich von einer genügenden Ausbildung von Kollateralen überzeugt hat, die Totalligatur der Bauchaorta möglicherweise mit gleich anschließender Exstirpation des ganzen Aneurysmasackes ausgeführt wird.

Analoge erfolgreiche Behandlungsfälle bei kleineren Arterien sind beschrieben worden, unter anderen ein Fall von Eastman. Bei einem 18-jährigen jungen Mann entwickelte sich nach einer Schußverletzung 6 Wochen später an der Innenseite des Oberschenkels eine an Größe zunehmende Geschwulst. Heftige Schmerzen im Oberschenkel und Fuß, Parästhesien der Fußsohle, Gefühl von Taubheit, beginnende Anzeichen von Gangrän an drei Zehen, auffällige Hautblässe mit roten Flecken bis zum Fußrücken hinauf. Die Ligatur des Aneurysmas erschien dem Verfasser wegen des anscheinend fehlenden Kollateralkreislaufes zu gefährlich, dagegen eine allmähliche Kompression der Arterie aber empfehlenswert. Zu diesem Zweck wurde die Arteria femoralis oberhalb des Aneurysmas freigelegt und dann eine gebogene, mit Gummidraht umwickelte Klemme, die allmählich geschlossen werden konnte,

um die Arterie herumgeführt. Die Wunde wurde bei liegender Klemme nur teilweise geschlossen. Während der nächsten zehn Tage nun wurde die Klemme langsam verengert, und wenn der Fuß kalt wurde, wieder ein wenig geöffnet. Auf diese Weise entstand ein guter Kollateralkreislauf, und der Tumor wurde hart und ließ keine Pulsation und kein Geräusch mehr erkennen. Nachträglich wurde dann die Femoralis unterbunden, der Aneurysmasack geöffnet, ein dicker Thrombus entfernt, und es trat ungestörte Heilung ein. Der Fuß hatte wieder ein normales Aussehen, und die Gangrängefahr war beseitigt.

Dieses Prinzip der allmählichen Zuschnürung von Arterien zur Heilung von Aneurysmen, das im Jahre 1907 von Jordan eingeführt wurde, hat auch schon an der Bauchaorta einige Male Anwendung gefunden, scheiterte jedoch hier immer an dem Umstand. daß sich das abschnürende Material entweder lockerte oder die Aortenwand zur Ulzeration brachte und einschnitt. Versuche, welche Halsted an Hunden machte, zeigten, daß der allmähliche Verschluß der Bauchaorta mit Metallbändern zur Perforation führte. Bei kleineren Arterien aber erwiesen seine Erfahrungen mit Meatllbändern am Menschen, daß zur Heilung von Aneurysmen der Innominata, Subclavia, Karotis, Femoralis und Poplitea die Arterie nur so weit verengt zu werden braucht, um den Puls unterhalb zu unterdrücken. Was die Verwendung von Fascienstreifen zur Unterbindung der Aorta anbetrifft, so werden nach Halsted's Ansicht zur Verengerung geeignete Teile der Fascia lata besser in spiraliger als in Manschettenform angelegt, da die Nahtknoten bei letzterer Anwendungsweise leicht Druckperforationen herbeiführen. Bei Untersuchung der Versuchstiere nach vier Monaten hatten jedoch die Fascienstreifen nachgegeben. Immerhin hält Halsted bei Verbesserung des Unterbindungsmaterials die Heilung eines Bauchaortenaneurysmas durch eine etwa zweimonatige Verengerung für möglich.

Während es sich bei allen bisher von mir aus der Literatur angeführten Fällen von Bauchaortenunterbindung um die zentrale Ligatur oberhalb des Aneurysmas handelte, will ich im folgenden noch über einen Fall von Vaughan berichten, bei welchem der teilweise Verschluß der Aorta abdominalis unterhalb, also peripher

vom Aneurysma angelegt wurde und zu einer seitdem nie wieder erreichten Lebensdauer des Operierten führte.

„Der Patient war ein 39-jähriger Mann, bei welchem gelegentlich einer Laparatomie wegen Blinddarmentzündung ein Aneurysma der Aorta abdominalis festgestellt wurde. Die Wassermannsche Reaktion fiel positiv aus. Bei der einige Zeit später am 23. Januar 1920 vorgenommenen Relaparatomie fand sich ein sackförmiges Aneurysma auf der linken Seite der Aorta in Höhe der Arteria mesenterica superior. Nach Einschneiden des Peritoneums und Herauspräparieren der Aorta verfuhr Vaughan nach Halsted's Methode: „. . . principle of incomplete occlusion of the lumen of the vessel, using a piece of tape instead of the metal bands. A piece of cotton tape one-half inch wide was carried around the vessel about two inches above its bifurcation and just below the origin of the inferior mesenteric artery. Two turns of one end of the tape made the surgeon's or friction knot, which was drawn gradually tighter and tighter until pulsation was no longer perceptible in the iliacs and barely so in the aorta below the ligature, then the knot was completed, the ends of the tape cut off and the abdomen closed."

Vaughan also umschnürte die Aorta dicht unterhalb des Abgangs der Arteria mesenterica inferior nicht mit einem Metallstreifen, sondern mit einem Baumwollband, und zwar langsam so weit, bis die Pulsation in der Iliaca verschwand. Es folgte ein glänzender Heilungsverlauf, und im Mai desselben Jahres war der Kranke bereits wieder in seinem schweren Beruf als Maurer tätig. Bei der sehr viel später am 27. September 1921 vorgenommenen Nachuntersuchung fühlte sich der Patient vollkommen wohl und arbeitete noch. Aneurysmapulsation war nicht mehr zu fühlen, dagegen hörte man noch ein leichtes Geräusch. In der linken Arteria iliaca und dorsalis pedis war geringe Pulsation nachzuweisen, aber keine am rechten Bein. Farbe, Temperatur und Sensibilität waren an beiden Beinen und Füßen normal. Da traten am 18. Dezember 1921 wieder Beschwerden in der linken Seite auf, und der Kranke mußte einige Wochen später am 27. Januar 1922 wegen heftiger Schmerzen im Leib wieder ins Krankenhaus aufgenommen werden. Die Cystoskopie ergab eine Verlagerung der rechten Niere und eine Verstopfung des gleichnamigen Ureters.

Eine nochmalige Laparatomie ergab einen großen pulsierenden, die rechte Niere stark bedrängenden Tumor. Es wurde jedoch wegen des jetzt schlechten Allgemeinzustandes des Patienten nichts weiter unternommen, und zwei Wochen später am 25. Februar 1922 starb der Operierte infolge Erschöpfung.

Der Sektionsbericht ist vom Verfasser leider recht knapp gehalten. Das Aneurysma saß an der hinteren Wand der Aorta gegenüber dem Abgang der Mesenterica superior. Die linke Iliaca communis war offen, die rechte vollkommen verschlossen. Eine Atheromatose der Aorta war nicht vorhanden. Die Ligatur war mit dichtem Bindegewebe umgeben, und die Schleife hatte an der linken Seite die Intima des Gefäßes durchschnitten. Im übrigen wird von Vaughan ganz besonders darauf hingewiesen, daß sein Patient, wie noch kein derart Operierter zuvor, nach der Aortenunterbindung noch 2 Jahre, 1 Monat und 2 Tage gelebt hatte.

Aus diesem Fall Vaughan ersehen wir, daß die Methode der partiellen Ligatur der Aorta abdominalis unterhalb des Bauchaneurysmas auch zu keinem Dauererfolg führte, daß das Aneurysma nach anfänglicher Heilungstendenz später durch weitere Größenzunahme lebensbedrohliche Komplikationen verursachte und sicherlich zur Ruptur gekommen wäre, wenn nicht der Zustand schwerer Erschöpfung dem Kranken schon vorher den Tod gebracht hätte. Wir ersehen ferner hieraus, daß auch das für die Zuschnürung benutzte Baumwollband die Aortenwand durchschnitt, also ebensowenig das vollendete Material für eine Aortenunterbindung darstellen kann wie die Metallbänder Halsted's, die Jodoformgazestreifen Jordan's oder die Muskel- und Fascienstreifen und die gänzlich unbrauchbaren Seidenligaturen anderer Autoren. Zwar lebte der Kranke noch nach der Operation die ungewöhnlich lange Zeit von 25 Monaten, aber wer möchte behaupten, daß sein Leben durch den Eingriff verlängert wurde?! — Mir erscheint eher möglich, der Patient hätte ohne die Operation noch länger gelebt. So habe ich es denn überhaupt als besonders interessante Aufgabe für mich angesehen, bei allen bisher veröffentlichten Unterbindungen der Bauchaorta die Lebensdauer der Operierten festzustellen und in nachstehender zeitlicher Reihenfolge neben den Namen der kühnen Operateure und den Daten der Unterbindungen bekannt zu geben:

1. Cooper am 25. Juni 1817. Lebensdauer des Operierten noch 3 Tage.

2. James am 5. Juli 1829. Lebensdauer noch $3^1/_2$ Stunden.

3. Murray am 26. Januar 1834. Lebensdauer noch 23 Stunden.

4. Monteiro am 5. August 1842. Lebensdauer noch 10 Tage.

5. South am 21. Juni 1856. Lebensdauer noch 43 Stunden.

6. Stokes am 8. März 1868. Lebensdauer noch $12^3/_4$ Stunden.

7. Mc Guire am 30. März 1868. Lebendauer noch einige Stunden.

8. Watson am 6. August 1869. Lebensdauer noch 65 Stunden.

9. Czerny am 19. August 1870. Lebensdauer noch 26 Stunden.

10. Czerny am 19. Januar 1879. Lebensdauer noch 10 Stunden.

11. Milton am 3. Juli 1890. Lebensdauer noch 24 Stunden.

12. Keen am 12. Dezember 1899. Lebensdauer noch 57 Tage.

13. Tillaux am 20. Januar 1900. Lebensdauer noch 39 Tage.

14. Körte am 23. Mai 1900. Lebensdauer noch 1 Stunde.

15. Morris am 1. Mai 1901 Lebensdauer noch 53 Stunden.

16. Guinard am 20. Juni 1904. Lebensdauer noch 3 Tage.

17. Scott am 1. Januar 1905. Lebensdauer noch 1 Stunde.

18. Halsted am 18. Dezember 1905. Lebensdauer noch 41 Tage..

19. Halsted am 23. Februar 1909. Lebensdauer noch 47 Tage.

20. Hamann am 11. September 1917. Lebensdauer noch 6 Monate und 2 Tage .

21. Vaughan am 23. Januar 1920. Lebensdauer noch2 Jahre, 1 Monat und 2 Tage.

22. Brooks am 2. Februar 1925. Lebensdauer noch 94 Tage.

23. Matas in der Diskussion zum Falle Brooks bekannt gegeben. Lebensdauer noch 1 Jahr, 5 Monate und 9 Tage.

Von diesen 23 bisher ausgeführten Unterbindungen der Bauchaorta sind die meisten in der Absicht gemacht worden, einen vollständigen Verschluß des Gefäßes herbeizuführen, wenn auch die Sektion in den Fällen Keen, Tillaux und Matas eine nur unvollkommene Unterbindung ergab. Bei den Fällen Halsted, Hamann

und Vaughan war als therapeutische Maßnahme nur die partielle Ligatur der Bauchaorta beabsichtigt. Ferner wurden fast alle Unterbindungen proximal, also oberhalb des Aneurysmas angelegt, nur bei Vaughan distal und bei Halsted einmal doppelt oberhalb und unterhalb des Aneursymas.

Wenn ich nun nach den vorangehenden Darlegungen auf meine beiden im Anfang geschilderten Fälle zurückkomme, so ergibt sich mir vor allem die Frage: Hätte wenigstens in dem Fall der Annemarie von Sydow unserer Patientin lebensrettend geholfen werden können?? Wäre auf Grund der bislang unternommenen Unterbindungen der Abdominalaorta diese Operation berechtigt und chirurgisch zulässig gewesen? — Fragen, deren Entscheidung wesentlich von der Beantwortung einer wichtigen Vorfrage abhängen, nämlich: Welches waren bei den bis jetzt vorgekommenen und in der Literatur beschriebenen Aortenligaturen die Ursachen des Todes?

Aus der bisherigen überaus traurigen Operationsstatistik wissen wir, daß die Operierten fast alle durch profuse Blutungen aus der Arrosionswunde der Aorta, durch die Berstung des aneurysmatischen Sackes mit Erguß seines Inhalts in die Bauchhöhle, durch den Bestand einer durch die Blutung und die Ligaturfäden erzeugten reaktiven Peritonitis zugrunde gingen oder sich von dem primären schweren Chock der Operation überhaupt nicht wieder vollständig erholten und in einem Zustande von Herzparalyse in kurzer Zeit starben. Die plötzliche Steigerung des Widerstandes im arteriellen Stromgebiet brachte den in manchen Fällen organisch vielleicht schon nicht mehr ganz intakten Herzmuskel sehr schnell zur Erlahmung und führte schließlich den Exitus durch Herzinsuffizienz herbei. Nur in den beiden Fällen Brooks und Matas soll der Tod der Operierten weder durch das Aneurysma noch durch die Folgen der Operation bedingt gewesen sein. Im Falle Brooks war die Todesursache angeblich ein Obturationsileus, im Falle Matas eine tuberkulöse Hämoptoe. Am längsten lebten bei der Totalligatur Brook's Patient mit 94 Tagen und bei der partiellen Ligatur Vaughan's Patient mit 25 Monaten.

So möchte ich denn hinsichtlich meiner kurzen Zusammenstellung der bisherigen Erfahrungen über die Bauchaortenunterbindung zwecks Verödung eines peripher oder zentral gelegenen

Bauchaortenaneurysmas noch bemerken, daß für diese Operation die hohe Mortalitätsziffer schon allein abschreckend wirken muß; denn aus dem einen oder anderen vorübergehenden Erfolge lassen sich doch sicherlich keine bestimmten Schlüsse auf die Berechtigung und den Wert der Aortenunterbindung ziehen. Wollte man nun die Tatsache geltend machen, die Mortalität einer Operation wäre abhängig von ihrer Indikationsstellung, so möchte ich sogar daran zweifeln, daß überhaupt jemals eine Indikation zur Aortenligatur vorliegen kann und darf, wenn auch Brooks z. B. das Fehlen der Femoralispulsation bei einem Aneurysma der Bauchaorta als günstiges Signal zu einer gefahrlosen Unterbindung der Aorta betrachtet. Ist doch meines Erachtens abgesehen von der Gefahr einer Ruptur an der Unterbindungsstelle die Aussicht auf eine Verödung des aneurysmatischen Sackes dank seiner zahlreichen Kommunikationen nicht sehr groß und die Ausbildung des gewünschten Kollateralkreislaufes trotz der Ergebnisse beim Tierexperiment noch sehr fraglich. Wenn ich also meinen Standpunkt, der sich auf meine in der Literatur gesammelten Eindrücke gründet, darlegen soll, so muß ich betonen, daß wir uns vorläufig auch heute noch zur völligen Ablehnung der Unterbindung der Bauchaorta entschließen müssen und daß zum mindesten die Operation, wird sie einmal schon ausgeführt, für uns gegenwärtig nur wissenschaftliches, aber kein praktisches Interesse haben kann.

Es muß also der Zukunft überlassen bleiben, aus unserem jetzigen chirurgischen Können, das sich allerdings schon so bedeutend vervollkommnet hat, das Facit zu ziehen, unsere heutige Ansicht über die Möglichkeit einer erfolgreichen Bauchaneurysmaoperation zu erweitern, vielleicht auch noch mehr einzuschränken. Diese Schlüsse aber werden nur im Laufe der Jahre aus einer Reihe genau beobachteter und bekannt gegebener Krankheitsbilder gezogen werden können, und zu diesen wollte ich mit Vorliegendem einen kleinen Beitrag liefern.

Die Anregung zu der vorliegenden Arbeit verdanke ich meinem verehrten Lehrer, Herrn Professor Seefisch. Das Material zu derselben wurde mir teils von Herrn Geheimrat Professor Weber, teils von Herrn Professor Seefisch freundlichst überlassen. Herr Professor Busch hat die Arbeit in liebenswürdiger Weise unterstützt. Ich möchte mir erlauben, den drei Herren auch an dieser Stelle meinen verbindlichsten Dank dafür auszusprechen.

Literatur-Verzeichnis.

Ahava: Ein das Duodenum perforierendes Aneurysma der Aorta abdominalis. — Duodecim (Helsingfors) 44, 486—495, 1928.

Bacelli: Behandlung sackförmiger Aneurysmen der Aorta. Centralblatt für Chirurgie, Bd. 5, 1878.

Bier: Die Entstehung des Kollateralkreislaufes. Virchows Archiv CXLVII, 1897 und CLIII, 1898.

Bledsoe: Bericht über eine Gastroenterostomie wegen chronischen, spastischen Pylorusverschlusses, verursacht durch ein Aneurysma der Bauchaorta. — Surg. gynecol. a. obstetr. Bd. 39, Nr. 5, S. 618—620, 1924.

Böttner: Ueber die Diagnose der Aneurysmen der Aorta abdominalis, mit besonderer Berücksichtigung der direkten Röntgendiagnostik. Münch. med. Wochenschr. Nr. 11, p. 296, 1919.

— Aneurysma aortae abdominalis. — Dtsch. m. Wschr. Nr. 5, p. 144, 1919.

Brooks: Unterbindung der Aorta. Eine klinische und experimentelle Studie. — Journ. of the Americ. med. assoc. Bd. 87, Nr. 10, S. 722—25, 1926.

Byloff: Beitrag zur Kenntnis der Aneurysmen der Bauchaorta. Wiener klin. Wochenschr. 15, p. 575, 1913.

Collins: A case of abdominal aneurysm with unusual features, operated on by means of Colt's apparatus. — Brit. med. Journ. Mai 1913.

Dietrich: Das Aufsuchen der Schlagadern behufs der Unterbindung. Nürnberg, S. 215 ff. 1831.

Eastman: Kompression der Arterie durch gebogene, gummiüberzogene Klemmen als Behandlung des Aneurysmas. Journ. of the Indiana state med. assoc. Bd. 18, Nr. 12, S. 451—53, 1925.

Ehrlich: Ueber die Ausschaltung des Lendenmarkgraus. Zeitschrift für klinische Medizin Nr. 45, 1884.

Fadzeau: Multiple traumatic abdominal aneurysm. Brit med. Journal Nr. 3525, S. 154, 1928.

Gerasimov: Ein Fall von Ruptur der Bauchaorta. Fehldiagnose. Trudy II. Moskovsk. Univ. 1, 323—331, 1928.

Giordano: Aneurysma der Aorta abdominalis mit gastrischen Symptomen. Einführung eines Silberdrahtes in den Aneurysmasack. Ann. ital. di chir. Jg. 5, H. 2, S. 125—131, 1926.

Goebell: Aneurysma der Aorta abdominalis. Zentralblatt für Chirurgie 2870, 1928.

Grigorjew: Ueber die Heilung eines riesigen traumatischen arteriovenösen Aneurysmas der Aorta abdominalis und der Vena cava inferior nach der Methode von Moore-Corradi.
Novyj chirurgiceskij archiv Bd. 8, H. 2, Nr. 30, S. 283—286, 1925.

Halsted: Partial occlusion of the thoracic and abdominal aortas by bands of fresh aorta and of fascia lata. — Ann. of surg. Aug. 1913.

Hamann: Ligation of the abdominal aorta. — Annals of surgery, Aug. 1918, Nr. 2 — Ref. Zentralbl. f. Chir. Nr. 23, p. 440, 1919.

Hare: The treatment of sacculated aneurysm by wiring and electrolysis. The Journ. of the Amer. Med. Ass. Bd. 58, Nr. 15, 1912. Journ. of the Americ. Med. Assoc. Bd. 88, Nr. 4, S. 230—232, 1927.

Kast: Die Unterbindung der Bauchaorta. Deutsche Zeitschrift für Chirurgie Band 12, Seite 405.

Katzenstein: Die Unterbindung der Aorta, ihre physiologische und ihre therapeutische Bedeutung. Archiv für klinische Chirurgie (Langenbeck), Bd. 76, S. 581, 1905.

Keen: Unterbindung der Bauchaorta direkt unterhalb des Zwerchfells. Americ. journ. of the medical. sciences, 1900. Ligation of the abdominal aorta just below the diaphragm.

Kirschner: Die Chirurgie der Arterien und Venen. Band II, 2. Teil, 1929.

Kümmell: Operative Behandlung des Aortenaneurysmas. — Brun's Beitrag zur klin. Chir. Bd. 92, — Festschr. Hamburg — Eppendorf, p. 166, 1914.

Legrand: Tumeur abdominale. Anévrysme de l'aorte. – Journ. de chir. et Ann. de la soc. belge de chir. Jg. 1927, Nr. 1, Seite 12—15.

Mannheim: In die Bauchhöhle perforiertes Aneurysma der Bauchaorta. Chir. Univ. Klin. Bln. — Dtsch. Ztschr. f. Chir. Bd. 213, 140—42. 1928.

Neaiy: Behandlung des Aortenaneurysmas mittels Draht und Elektrolyse. Bericht über einen Fall und Sektionsbefund. Illinois med. journ. Bd. 51, Nr. 4, S. 317—319, 1927.

Pirogoff: Num aortae abdominalis vinctura facta facile ac tutum sit remedium. — Diss. inaugur. Dorpat, 1835. Ueber die Möglichkeit der Unterbindung der Bauchaorta. Journ. d. Chir. u. Augenheilkunde, Bd. 27, S. 122, 1838.

Porta: Delle alterazioni patholog. delle arterie par la ligatura e la torsione etc. — Milano, 1845.

Rothmann: Ueber Rückenmarkveränderungen nach Abklemmung der Aorta abdominalis beim Hunde. — Neurologisches Zentralblatt 1899.

Sacharov: Ueber die chirurgische Behandlung der Aorta. — Kliniceskii zurnal Saratowskawo universiteta, Bd. 2, H. 2, S. 127—143, 1926.

Sonnenburg: Einige Bemerkungen, betreffend die Wiederherstellung des Kollateralkreislaufes nach Unterbindungen der Arterien in der Kontinuität. Zentralblatt für Chirurgie, Nr. 44, 1876.

Streubel: Ueber die Möglichkeit einer Unterbindung der Bauchaorta. Schmidt's Jahrbücher, Band 75, Seite 337, 1852.

Vaughan: Ligatur (partieller Verschluß) der Aorta abdominalis wegen eines Aneurysmas. Mitteilung eines neuen Falles mit einer Zusammenstellung früherer Fälle. Ann. of surg. Bd. 74, Nr. 3, Seite 308—312, 1921.

Ligation of the aorta. Necropsy two years and one month after operation. (Ligatur der Aorta. Autopsie 25 Monate nach der Operation.)

Ann. of surg. Bd. 76, Nr. 4, Seite 519, 1922.

Weitz: Zur Klinik und Anatomie der Bauchaortenaneurysmen. (Diskuss.) Biol. Abt. d. ärztl. Ver. in Hamburg 6. Februar 1912. Münch. med. Wochenschrift, Nr. 16, p. 896, 1912.

Wojtekiewicz: Ueber einen Fall von traumatischem Aneurysma der Bauchaorta. — Zentralblatt für Chirurgie, Band 5, 1878.

Lebenslauf.

Verfasser vorliegender Arbeit, Franz Karl Kurt Streitz, evangelischer Konfession, wurde am 4. Mai 1898 als Sohn des im Jahre 1919 verstorbenen Hauptlehrers Franz Streitz zu Berlin geboren. Er besuchte erst bis zum 10. Lebensjahre die Volksschule und erhielt dann auf dem Berliner Lessing- und Friedrichs-Gymnasium seine wissenschaftliche Vorbildung und im November 1916 als Oberprimaner das Zeugnis der Kriegs-Notreife-Prüfung. Gleich darauf zum Heeresdienst einberufen kam er als Front-Sanitätssoldat zum 2. Garde-Reserve-Regiment ins Feld, wurde wiederholt verwundet und war nach Ausbruch der Novemberrevolution 1918 noch während der Berliner Straßenkämpfe Soldat bis zum 31. Mai 1919. Dann widmete sich Verfasser ausschließlich in Berlin dem Studium der Medizin und bestand Dezember 1925 die ärztliche Staatsprüfung. Sein praktisches Ausbildungsjahr absolvierte er im Berliner Lazarus-Krankenhaus und erhielt mit dem 1. Januar 1927 seine Approbation als Arzt. Er war dann ununterbrochen in einer Berliner Groß-Praxis ärztlich tätig.

Während seiner Studienzeit besuchte Verfasser die Vorlesungen, Kliniken und Kurse folgender Herren:

Arndt, Beyer, Bier, Bonhoeffer, Brugsch, Bumm, Czerny, Diels, Fick, Flügge, Goldscheider, Guggenheimer, Heffter, Hertwig, Heymann, His, Killian, Koblanck, Kopsch, Krause, Krückmann, Kükenthal, Leschke, Lubarsch, Marckwald, Michaelis, Munk, Oestreich, Passow, Ringleb, Rubner, Salkowski, Silex, Stickel, Strauch, Virchow und Weingärtner.

Allen diesen Herren, seinen hochverehrten Lehrern, ist Verfasser zu dauerndem Danke verpflichtet.